Pohybové ústrojí

Pokroky ve výzkumu, diagnostice a terapii

Vydává Společnost pro pojivové tkáně ČLS J. E. Purkyně
Ambulantní centrum pro vady pohybového aparátu
Katedra antropologie a genetiky člověka PřF UK v Praze
Odborná společnost ortopedicko-protetická ČLS J. E. Purkyně

ročník 15/2008 číslo 3-4

EMBASE / Excerpta Medica

POHYBOVÉ ÚSTROJÍ

ročník 15, 2008, číslo 3+4
datum vydání 20. 10. 2008

Pohybové ústrojí. Pokroky ve výzkumu, diagnostice a terapii.
ISSN 1212-4575

Vydává Společnost pro pojivové tkáně ČLS J.E.Purkyně,
Ambulantní centrum pro vady pohybového aparátu,
Katedra antropologie a genetiky člověka, PřF UK v Praze
& Odborná společnost ortopedicko – protetická ČLS J. E. Purkyně
Excerpováno v Excerpta Medica. Tiskne PeMa, Nad Primaskou 45, Praha 10
Návrh a grafická úprava obálky Rudolf Štorkán
Časopis vychází 4krát ročně, nebo jako dojčíslo 2× ročně. Každá práce je recenzována.
Objednávky přijímá Ambulantní centrum pro vady pohybového aparátu,
Olšanská 7, 130 00 Praha 3, tel./fax: (+420) 222 582 214,
http://www.pojivo.cz.
Rukopisy zasílejte na adresu *Doc. MUDr. Ivo Mařík, CSc., Olšanská 7, 130 00 Praha 3, (ambul_centrum@volny.cz)* ve formátu doc, rtf. Vydavatel
upozorňuje, že za obsah inzerce odpovídá výhradně inzerent. Časopis jakožto
nevýdělečný neposkytuje honoráře za otištěné příspěvky

LOCOMOTOR SYSTEM

Advances in Research, Diagnostics and Therapy

Published by The Society for Connective Tissues, Czech Medical Association of J. E. Purkyně, Prague, Ambulant Centre for Defects of Locomotor Apparatus Prague, Dept. of Anthropology and Human Genetics, Faculty of Science Charles University in Prague & Society for Prosthetics and Orthotics, Czech Medical Association of J. E. Purkyně, Prague, Czech Republic

Call for papers

Support this journal by sending in your best and most interesting papers. Publication will normally be within six months of acceptance. The journal appears four times in a year.

Submitted papers: Locomotor System will review for publication manuscripts concerned with progress in research of connective tissue diagnostics, medical and surgical therapy mainly in the fields of orthopaedic surgery, dysmorphology (multiple congenital abnormalities of skeleton) and plastic surgery, biomechanics and biorheology, clinical anthropology and paleopathology.

The journal has an interdisciplinary character which gives possibilities for complex aproach to the problematics of locomotor system. The journal belongs to clinical, preclinical and theoretical medical branches which connect various up-to-date results and discoveries concerned with locomotor system. You can find the volumes of Locomotor System journal at www.pojivo.cz since 1998.

Papers published in the journal are excerpted in EMBASE / Excerpta Medica. We prefer the manuscripts to be prepared according to Uniform Requirements for Manuscripts Submitted to Biomedical Journals (Vancouver Declaration, Brit med J 1988; 296, pp. 401–405).

POHYBOVÉ ÚSTROJÍ, 15, 2008, č. 3+4

Pokroky ve výzkumu, diagnostice a terapii

LOCOMOTOR SYSTEM 15, 2008, No. 3+4

Advances in Research, Diagnostics and Therapy

OBSAH

CONTENT

OBRÁZEK NA TITULNÍ STRANĚ ČASOPISU DEMONSTRUJE

TITLE PICTURE DEMONSTRATES

Obrázek na titulní straně demonstruje signifikantní RTG příznaky České kostní dysplazie. Rentgenogramy ukazují mírnou platyspondylii (někdy předozadní prodloužení těl obratlů), nepravidelnosti krycích destiček se zúžením meziobratlových prostorů (disků), zúžení kloubních štěrbin postižených kloubů dolních končetin, koxartrózu a dysplastické změny na pánvi. Páteřní kanál v lumbální krajině v předozadní projekci má pravoúhlý tvar. Typická je postaxiální hypoplazie metatarsů.

Ruka

Na obrázku vlevo (shora dolů) jsou RTG levé ruky u postižených ve věku 6, 15 a 30 let. Na snímcích jsou oploštělé epifýzy a zúžené kloubní štěrbiny, urychlený kostní věk, na snímku ruky ve 30 letech je zobrazeno zúžení všech kloubů ruky zvláště v oblasti radiokarpální, kde radiálně se zobrazily pokročilé osteoartrotické změny.

Kyčle

Vlevo na obrázku jsou pod sebou zobrazeny kyčelní klouby pacientů ve věku 6, 15 a 28 let. Nápadná je valgozita krčků femurů, u dětí abnormálně velké trochantery, v 15 a 30 letech oploštělé nepravidelné hlavice femurů, krátké a široké distální části kyčelních kostí, výrazné zúžení kloubních štěrbin, ve 30 letech pokročilá koxartróza.

Kolena

Uprostřed nahoře obrázku je snímek pravého kolenního kloubu v základních projekcích 28leté pacientky, který dokumentuje zúžení kloubní štěrbiny, v bočné projekci se zobrazila kloubní „myška“ v recessus suprapatellaris (2,5 x 1 cm) – označeno šipkou.

Hlezenní kloub

Uprostřed obrázku jsou snímky pravého hlezenního kloubu 6leté pacientky, nápadné je výrazné oploštění distální epifýzy tibie, v bočné projekci je zobrazeno os trigonum.

Noha

Uprostřed dole na obrázku jsou snímky pravé nohy 28 a 15leté pacientky, kde je zkrácení – hypoplazie 3. a 4. metatarzu (typický příznak České dysplazie) a zužení kloubních štěrbin metatarzofalangeálních kloubů.

Páteř

Vpravo na obrázku jsou RTG snímky hrudní páteře v bočné projekci (vpravo nahoře) a bederní páteře v předozadní projekci (vpravo dole) u pacientů ve věku 30 a 6 let. U 30letého pacienta je zobrazena platyspondylie, mírné zúžení meziobratlových disků hrudní páteře a ventrodorsální rozšíření obratlových těl. U 6leté dívky (dcery) RTG hrudní páteře v bočné projekci zobrazil platyspondylii s oválnými obratlovými těly. Páteřní kanál lumbální krajiny v předozadní projekci v 6 i 30 letech ukázal pravoúhlý tvar.

RTG snímky z archivu Ambulatního centra pro vady pohybového aparátu, Praha 3

Česká kostní dysplazie, která byla primárně popsaná jako *Progresivní pseudoreumatoidní artritida s hypoplastickými prsty* (OMIM# 609162), je nově diagnostikovaná autosomálně dominantní kolagenopatie typu 2, kterou poprvé popsal v roce 2004 Mařík et al. (**1**). V dalších pracích již byla uveřejněna s označením Česká dysplazie – metatarsální typ (**2, 3**).

Klinická symptomatologie a průběh

Tato kostní dysplazie je charakteristická normální postavou a zvláštními abnormalitami fenotypu zejména zkrácením 3.–5. prstu obou nohou. Významnými symptomy České kostní dysplazie jsou chronické bolesti zad a velkých kloubů dolních končetin, konkrétně kyčelních kloubů. Těžká (bolestivá) progresivní artropatie se objevuje v dětství. Rychlá progrese sekundární koxartrózy je indikací k náhradě totální endoprotézou již ve věku 30–40 let.

Dědičnost

Byl prokázán autosomálně dominantní přenos kostní dysplazie. U českých pacientů ze 2 rodin byla v roce 2007 prokázána bodová mutace typu substituce argininu v pozici 75 (275) za cystein v genu COL2A1 (**4**). Česká kostní dysplazie se díky objasně-

ní molekulární příčiny charakteristického fenotypu připojuje k velké rodině kolagenních chorob, typ 2.

Potvrzení diagnózy České kostní dysplazie i v dalších státech Evropy (4) ukázalo, že tato konstituční kostní choroba není privátním syndromem v ČR.

TITLE PICTURE DEMONSTRATES

Title picture demonstrates significant X-ray features of the Czech bone dysplasia. Skeletal radiographs usually reveal signs of early osteoarthrosis in the spine and lower limbs joints. Platyspondyly with irregular endplates and elongated vertebrae can be observed in the more severe cases. Characteristic feature of the lumbar spine in AP projection is rectangular spine canal. Postaxial metatarsal hypoplasia is a typical radiographic and phenotypic sign of this bone dysplasia.

Czech dysplasia metatarsal type or progressive pseudorheumatoïd arthritis with hypoplastic toes (OMIM# 609162) is an autosomal dominant skeletal dysplasia first described in 2004 by Marik et al. (1, 2, 3).

Affected individuals have a normal stature but usually complain of severe joint pain in the first or second decade of life. Restricted mobility in the lower limb joints and a kyphoscoliosis are frequently observed. A typical phenotypic hallmark of the condition is shortening of the third and fourth toes, which is the result of postaxial metatarsal hypoplasia.

In Czech patients from two no-relative families the R275C mutation in the COL2A1 gene was verified as the cause of a specific type II collagen disorder that was delineated as Czech dysplasia.

REFERENCES

1. MARIK I, MARIKOVA O, ZEMKOVA D, KUKLIK M, KOZLOWSKI K. Dominantly inherited progressive pseudorheumatoid dysplasia with hypoplastic toes. Skeletal Radiol 33, 2004, p. 157–164.
2. KOZLOWSKI K, MARIK I, MARIKOVA O, ZEMKOVA D, KUKLIK M. Czech dysplasia metatarsal type. Am J Med Genet, 2004, 129A, p. 87–91.
3. MARIK I, MARIKOVA O, ZEMKOVA D, KUKLIK M, KOZLOWSKI K. Czech dysplasia metatarsal type. Hungarian Radiol, 79, 2005, No.2, p. 89–93.
4. HOORNAERT KP, MARIK I, KOZLOWSKI K, COLE T, LE MERRER M, LEROY JG, COUCKE P, SILLENCE D, MORTIER GR. Czech dysplasia metatarsal type: another type II collagen disorder. Eur J Hum Genet, 15, 2007, p. 1269–1275.

STAVY STLAČITELNOSTI A NESTLAČITELNOSTI ARTIKULÁRNÍ CHRUPAVKY BĚHEM JEJÍHO FYZIOLOGICKÉHO ZATĚŽOVÁNÍ

THE STATES OF COMPRESSIBILITY AND INCOMPRESSIBILITY OF ARTICULAR CARTILAGE DURING THE PHYSIOLOGICAL LOADING

PETRTÝL M., LÍSAL J., DANEŠOVÁ J.

Czech Technical University, Faculty of Civil Engineering,
Laboratory of Biomechanics and Biomaterial Engineering

ABSTRACT

Artikularní chrupavka je hydratovaná pojivová tkáň, která z biomechanického hlediska odolává mechanickým zátěžím, během fyziologického zatěžování. V presentované práci je uveden *nelineární hyperelastický a modifikovaný nelineární hyperelastický model artikulární chrupavky.* Konstitutivní výraz materiálu hyperelastické artikulární chrupavky nejlépe popisuje Cauchyho tenzor napětí. Modifikovaný Cauchyho tenzor napětí popisuje nedeformovatelnou artikulární chrupavku (pro velká fyziologická zatížení). Vznik nestlačitelného prostředí (při velkých fyziologických zátěžích) je primárně ovlivněn existencí iontových vazeb mezi molekulami proteoglykanů a extracelulární vody a vytvořením prostorových sítí vláken kolagenu II. typu provázaných s proteoglykany. V důsledku přítomnosti velkého množství sulfátových, karboxylových a hydroxylových skupin, dochází ke vzniku rozsáhlých oblastí iontových vazeb s molekulami vody. Při extrémních zatíženích, kdy dilatační poměr objemových změn v artikulární chrupavce je roven jedné, vzniká v příslušné části tlakem zatížené artikulární chrupavky *napěťový štít*, který odolává extrémním zatížením a přenáší je do subchondrální a spongiózní kosti. Při dosažení jednotkového dilatačního poměru se hyperelastický materiál artikulární chrupavky stává nestlačitelným. *Vnější zatížení indukuje v chrupavce vždy její specifickou adekvátní (diskrétní) tuhost, a to v libovolném okamžiku historie jejího zatěžování. Pro libovolně velká fyziologická zatížení pojivové tkáně artikulární chrupavky se její vlastnosti a chování ihned adaptují tomuto vynucenému silovému účinku* (princip adaptace chrupavky, Petrtýl-Lísal-Danešová)). Za platnosti podmínky nestlačitelnosti se chondrocyty v oblasti pod napěťovým „štítem“ nedeformují a nedochází k jejich destrukcím. Příroda tak dokázala v chrupavce vytvořit dokonalé ochranné nástroje: **pružný napěťový štít** s adekvátní

vynucenou tuhostí aktuálním tlakovým zatížením a ochranný **nestlačitelný napěťový štít**, jehož cílem je ochránit chondrocyty a pojivovou tkáň před extrémními deformacemi, případně destrukcemi.

Klíčová slova: artikulární chrupavka, hyperelastický materiál, konstitutivní rovnice, stlačitelnost a nestlačitelnost chrupavky, napěťový „štít“

ABSTRACT

Articular cartilage is a modified hyperelastic material whose biomechanical function consists in transferring physiological loads into the subchondral and further to the spongious bone, thus allowing the lubrication of contact articular surfaces of joints and protecting the structural components of cartilage from high pressures. The presented paper presents the non-linear hyperelastic and modified non-linear hyperelastic model of articular cartilage. may be exactly expressed by means of constitutive equations using the *Cauchy stress tensor for hyperelastic material* and by means of the *modified Cauchy stress tensor for incompressible hyperelastic material*. Under extreme loads with a dilatation ratio equal to 1, a *stress shield* arises in the respective part of articular cartilage loaded by compression resisting the extreme loads and transferring them into the subchondral and spongious bone. At reaching the unit dilatation ratio, the hyperelastic material of articular cartilage becomes incompressible. Provided the incompressibility condition holds true, the chondrocytes in the area below the stress “shield” do not deform and no destruction affects them. In this way, nature has been able to create perfect protective tools in cartilage: **an elastic stress shield** with adequate rigidity induced by the current compressive load and a protective **incompressible stress shield** whose aim is to protect chondrocytes and connective tissues from extreme deformations or destructions.

Key words: articular cartilage, hyperelastic material, constitutive equations, compressibility, incompressibility, stress “shield”

Artikulární chrupavka je modifikovaný hyperelastický materiál, který z biomechanického hlediska přenáší fyziologická zatížení do subchondrální a dále do spongiózní kosti, umožňuje lubrikaci styčných artikulárních ploch kloubů a ochraňuje strukturální komponenty chrupavky před velkými tlaky. Poznání mechanických/biomechanických vlastností artikulární chrupavky je nutnou podmínkou pro exaktní popis distribucí tlakových a tahových polí napětí v chrupavce a pro popis přenosů napětí do subchondrální kosti. Analýzy distribucí proměnných velikostí napětí a deformací v chrupavce, během historie jejího zatěžování, podávají také představu o namáhání jejích makromolekulárních agregátů tvořících matrici, o namáhání armujících kolagenních vláknech a chondrocytů. *Analýzy velikosti a četnosti změn napětí* v chrupavce mohou (pomocí stechiometrických a kinematických rovnic, definují-

cích rychlosti metabolických procesů na molekulární úrovni) přispět i k poznání stacionárních (rovnovážných) stavů při rekonstrukčních procesech v chrupavce. Změny velikostí napětí, resp. změny velikostí deformací v chrupavce, stejně jako i v jiných tkáních (Petrtýl, Danešová [**26**], [**27**], [**25**]), akcelerují nebo retardují biochemické procesy. Poznání funkčního propojení biomechanických účinků, fyzikálních silových interakcí mezi atomy molekul v chrupavce a biochemických (metabolických) procesů je nutnou podmínkou pro aplikace nových efektivních terapeutických metod.

Mechanické/biomechanické vlastnosti artikulární chrupavky jsou topograficky nehomogenní. Materiálová variabilita a nehomogenita závisí na druhu a velikosti fyziologických zatěžovacích účinků [**15**], [**7**], [**3**], [**4**], [**13**]. V těch lokalitách, v nichž artikulární chrupavka přenáší velká zatížení se nalézá velký obsah glykosaminoglykanů [**6**], [**29**], [**16**], [**19**]. Zvýšením koncentrací glykosaminoglykanů dochází ke zvýšení tuhosti matrice chrupavky [**15**], [**30**].

V lokalitách chrupavky s menším množstvím glykosaminoglykanů je tomu naopak. Kolagenní vlákna jsou některými autory uvažována jako viskoelastická [**35**]. Nehomogenita vlastností chrupavky je také patrná u protilehlých dotykových ploch tibiálního a femorálního plata. Tibiální plato (tibial plateau) je v nejvíce zatížené lokalitě bohatší na glykosaminoglykany, zatímco v protilehlém femorálním platu (femoral plateau) je glykosaminoglykanů zřetelně méně [**13**].

V současné době existuje řada modelů pojivové tkáně artikulární chrupavky. Tradiční je model chrupavky jako *homogenního, izotropního a dvojfázového materiálu* [**2**]. Existují *modely transverzálně izotropního dvoufázového modelu* [**8**], [**9**], *modely nelineárního poroelastického materiálu* chrupavky [**39**], [**33**], modely *poroviskoelastického* [**35**], [**36**] *a viskohyperelastického materiálu chrupavky* [**40**], *modely trojfázového materiálu chrupavky* [**37**], [**38**], [**8**] *a další modely* [**30**], [**28**], [**21**], [**34**], [**14**]. Publikované modely se liší víceméně úhlem pohledu jejich autorů na vlastnosti a chování artikulární chrupavky při jejím zatížení. Mnozí autoři vycházejí z různých předpokladů, týkajících se vzájemných vazeb strukturálních komponent matrice chrupavky a jejich interakcemi na molekulární úrovni.

V presentované práci je uveden **nelineární hyperelastický a modifikovaný nelineární hyperelastický model artikulární chrupavky**. Jeho platnost je primárně ovlivněna existencí iontových vazeb mezi molekulami proteoglykanů a extracelulární vody a vytvořením prostorových sítí vláken kolagenu II. typu [**5**] provázaných s proteoglykany. Fundamentální podmínkou je také vlastnost proteoglykanových agregátů, spočívající v extrémní absorpci vody a ve zvětšení celkového objemu chrupavky. Tyto předpoklady jsou dále podrobněji specifikovány.

Artikulární chrupavka je komponována z buněk (chondrocytů), z extracelulární kompozitní hmoty, tvořené armující složkou – kolagenem II. typu [**5**] a z nearmující **molekulárně komplexní složky** [6] – **matrice, která je dominantně tvořena molekulami glykoproteinů a pevně vázané vody. Volná voda v artikulární chrupavce neexistuje**. Na povrchu chrupavky a v mělce podpovrchové zóně je *iontově nevázaná* synoviální tekutina, která má na povrchu chrupavky z biomechanického pohledu lubrikační funkci, eliminuje smyková povrchová napětí (tření) mezi arti-

kulárními plochami kloubů. Eliminováním tření jsou do chrupavky vnášeny jen radiální síly (kolmé k tečným rovinám v bodech povrchu chrupavky).

Základními stavebními komponentami matrice jsou glykoproteiny (**obr. 1**). Mají komponentu sacharidovou (80–90 %) a komponentu proteinovou (cca 20–10 %). Polysacharidy jsou tvořeny molekulami chondroitin-4-sulfátu, chondtroitin-6-sulfátu a keratansulfátu. Jsou vázány k nosnému proteinu, který je dále prostřednictvím dvou vazebných proteinů vázán k makromolekule kyseliny hyaluronové (**obr. 2**). Keratansulfáty a chondroitinsulfáty jsou proteoglykany, které s nosnými a vazebními proteiny, spolu s „nosnou" makromolekulou kyseliny hyaluronové, vytvářejí proteoglykanový (resp. glykosaminoglykanový) agregát. Vzhledem k tomu, že v sacharidové části jsou prostorová polyaniontová pole, v důsledku přítomnosti velkého množství sulfátových, karboxylových a hydroxylových skupin, dochází ke vzniku rozsáhlých polí iontových vazeb s molekulami vody. Proces absorbce vody proteoglykany (hydratace) je doprovázen velkým zvětšením objemu (bobtnáním). Proteoglykanový agregát spolu s pevně (tj. iontově) vázanou vodou sehrává v artikulární chrupavce klíčovou roli, a to nejenom pro *hyperelastické* (stlačitelné) *prostředí, ale zejména pro modifikované hyperelastické* (nestlačitelné) *prostředí*.

Proteoglykanový agregát spolu s vázanou vodou vytváří amorfní extracelulární hmotu (matrici) chrupavky, která je vázána k armující komponentě – ke kolagenu II. typu (**obr. 1**). **Glykosaminoglykany jsou prostřednictvím elektrostatických**

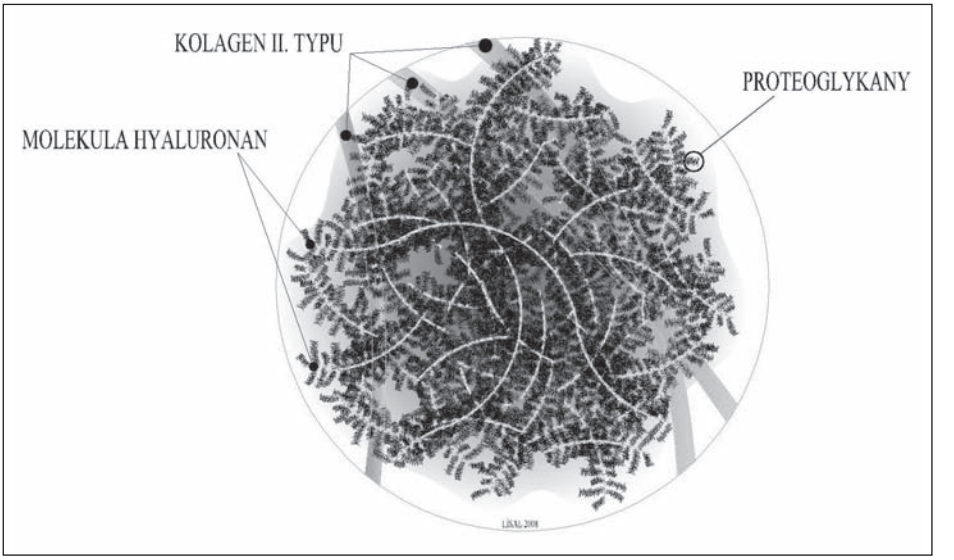

Obr. 1: Kolagenní a glykosaminoglykanový (GAG) komplex artikulární chrupavky.

vazeb připojeny k nosným vláknům kolagenu II. typu. Vzniklé síly v těchto vazbách (při zatěžování chrupavky) jsou přenášeny do kolagenních vláken, která jsou namáhána tahem v okrajových oblastech napěťových toků. Tahová napětí (tahové normálové síly) ve vláknech jsou dále přenášeny do subchondrální kosti [**23**].

Příroda věnovala v artikulární chrupavce také velmi speciální pozornost biomechanické ochraně chondrocytů.. Chondrocyty jsou z biomechanického pohledu chráněny **glykokalixem** (tj. **sférickým sacharidovým pláštěm s pevně vázanou vodou)**, (**obr. 3**). Při vzniku nestlačitelného prostředí v zatěžovacích režimech velkých tlaků jsou chondrocyty navíc dokonale chráněny **napěťovým „štítem“** (**obr. 4**), jehož velikost se mění podle velikosti vnějšího zatížení (působícího na povrchu chrupavky). **Matrice se při vzniku napěťového „štítu“ v namáhané oblasti nedeformuje.** Glykokalix je tvořen sacharidovým pláštěm, který je vázan k chondrocytům prostřednictvím transmenbránových proteoglykanů, transmembránových glykoproteinů a adsorbovaných glykoproteinů. Podobně jako v extracelulárním prostoru artikulární chrupavky, kde jsou molekuly vody iontově prostorově provázány s proteoglykany, tak je tomu i u komponent glykokalixu, v němž transmembrální proteoglykany jsou vázány k „volným“ proteoglykanům (tj. netransmembráním). Chondroblasty jsou při elastických/hyperelastických deformacích chráněny glykokalixem a jsou pružně „zavěšeny“ v matricové hmotě – biohydrogelu, vázenému ke kolagenu II. typu.

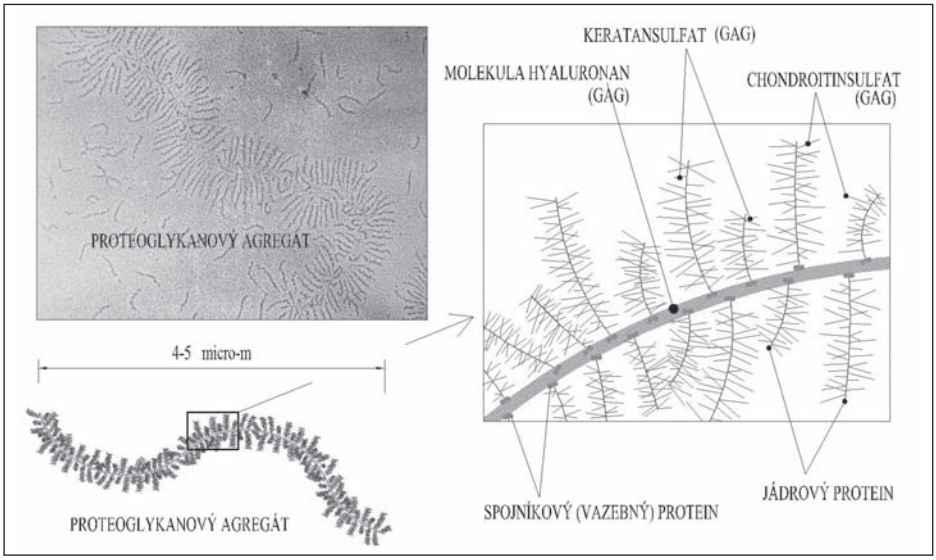

Obr. 2: Molekulární struktura artikulární chrupavky. Snímek proteoglykanového agregátu (vlevo nahoře) byl získán prostřednictvím elektronového mikroskopu (převzato z monografie [1] Základy buněčné biologie, Alberts a kol., 1998, Espero publishing, Ústí n. L., ČR)

Ochranné biomechanické systémy v artikulární chrupavce (tj. sférický pružný „mikropolštář“ – glykokalix, obklopující chondrocyty a „napěťový štít“) při běžných fyziologických zatíženích (při chůzi, běhu) a při extrémních zatíženích (na příklad při sportovním vzpírání břemen, při doskoku parašutistů atp.) eliminují na mikroúrovni poruchy chondrocytů a na ultraúrovni separace (potrhání) glykosaminoglykanových agregátů. Základní podmínkou je výše uvedená přítomnost pevně vázané vody na prostorově orientované sacharidové makromolekuly, vytvářející s molekulami vody, při mezních a nadmezních zatíženích, nedeformovatelné prostředí. Artikulární chrupavka se dominantně chová jako nelineární materiál. Z hlediska obecné teorie nelineární pružnosti [**10**], [**11**], [**12**], [**17**], [**18**], [**20**], [**22**], [**31**], [**32**] lze artikulární chrupavku uvažovat v první fázi jejího fyziologického zatěžování (tj. zpočátku) nebo při malých silových účincích, jako **materiál dominantně hyperelastický**. Napětí je v ní nelineární funkcí velkých deformací. Teprve v další fázi zatížení se stává nestlačitelným materiálem. Do té doby, než se hyperelastický materiál stane nestlačitelným (nedeformovatelným) materiálem, **konverguje dilatační poměr dV/dv** (tj. poměr *změny dV* počátečního objemu elementu chrupavky před její deformací vzhle-

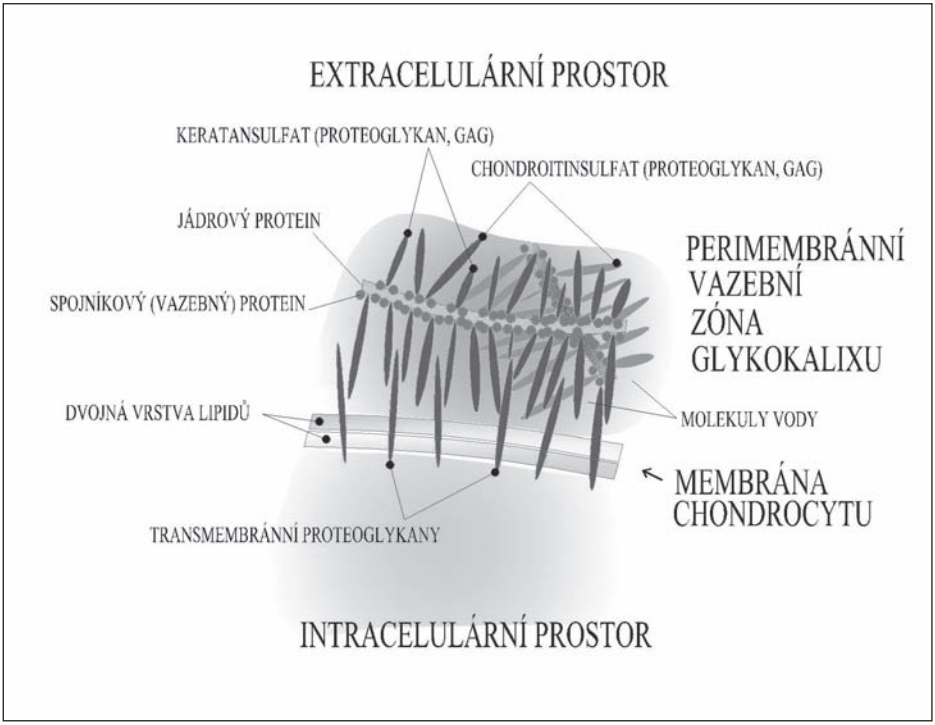

Obr. 3: Perimembrální vazební zóna glykokalixu, ve které dochází k iontovým vazbám mezi volnými proteoglykany, vodou a transmembrálními proteoglykany.

dem ke změně objemu *dv* elementu chrupavky po její deformaci) **při narůstajícím zatížení k jedné**. Napětí se v hyperelastickém materiálu při deformacích (od účinku tlakových vnějších sil) nelineárně zvětšují. Podobně se nelineárně zvětšuje i tuhost (nepodajnost) artikulární chrupavky, čili dochází k postupnému zmenšování deformací (tj. stlačení chrupavky jsou menší, resp. postupně se zmenšují). V okamžiku působení jistého a fyziologicky predeterminovaného *mezního zatížení* $P_m(r,t)$ se artikulární chrupavka stává nestlačitelným materiálem pro všechna zatížení $P_i(r,t) > P_m(r,t)$. Ve fázi nestlačitelného materiálu (za podmínky $dV/dv = 1$) **je chrupavka účinkem i velkých fyziologických tlaků nestlačitelná** (nedeformovatelná). Vnějšímu (akčnímu) zatížení artikulární chrupavky odolává vnitřní napětí (reakce) $p_i = fce(P_i)$, které lze vyjádřit **kulovým tenzorem napětí** $p_i I$, kde I je jednotkový tenzor druhého řádu. *Na charakter napětí* p_i *lze nahlížet přibližně jako na analogii hydrostatického tlaku.* Napětím p_i *(v chrupavce)*, iniciovaném vždy jen vnějším zatížením, se přetvárná práce nevykoná, protože artikulární chrupavka je při nulových objemových změnách nedeformovatelná (nestlačitelná).

Výše uvedené poznatky lze exaktně vyjádřit konstitutivními rovnicemi

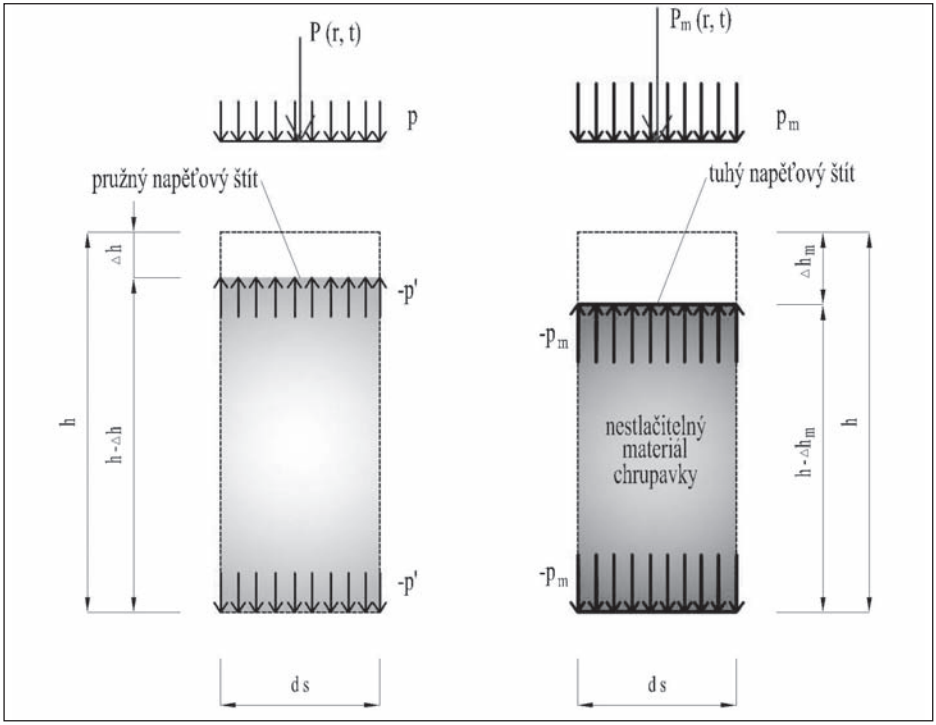

Obr. 4: Pružný napěťový štít (-p') u stačitelného materiálu artikulární chrupavky a tuhý napěťový štít ($-p_m$) při dosažení meze její nestlačitelnosti.

pomocí **Cauchyho tenzoru napětí pro hyperelastický materiál** (1) a pomocí **modifikovaného Cauchyho tenzoru napětí pro nestlačitelný hyperelastický materiál** (2).

Konstitutivní rovnici pro hyperelastický model artikulární chrupavky lze vyjádřit pomocí Cauchyho tenzoru napětí ve tvaru:

$$\sigma = dV/dv\ \boldsymbol{F}\ (dW/dE)\ \boldsymbol{F}^T, \qquad (1)$$

kde *dV* je počáteční změna objemu elementu artikulární chrupavky před zatížením, ve které je matrice plně nasycena vodou (pevně vázanou v extracelulárním prostoru na sacharidy) a v periferní (podpovrchové) zóně částečně i volnou (iontově nevázanou) synoviální tekutinou;

dv je změna objemu elementu artikulární chrupavky po její deformaci;

dV/dv je poměr objemových změn, tzv. *dilatační poměr*;

F je tenzor gradientu deformace (vzhledem k počátečnímu stavu nedeformovaného materiálu), tj. před zatížením;

$\boldsymbol{F}^T$ je transponovaný tenzor gradientu deformace;

$\delta W/\delta \boldsymbol{E}$ je druhý Piola-Korchhoffův tenzor napětí, v němž ***E*** je tenzor deformace a *W* je potenciální energie deformace;

Pro nestlačitelný modifikovaný hyperelastický materiál artikulární chrupavky (kdy *dV/dv = 1) lze* **konstitutivní rovnici modifikovaného Cauchyho tenzoru napětí** *vyjádřit ve tvaru:*

$$\sigma = \boldsymbol{F}\ (dW/dE)\ \boldsymbol{F}^T - p_m\boldsymbol{I}, \qquad (2)$$

kde označení jsou identická s označením jako v rovnicí (1);

p_m je zde uvažováno jako modifikované napětí – „napěťový štít“, které v tenzorovém zápisu má tvar:

$$p_m\boldsymbol{I} = \begin{bmatrix} p_m & 0 & 0 \\ 0 & p_m & 0 \\ 0 & 0 & p_m \end{bmatrix} \qquad (3)$$

kde ***I*** je jednotkový tenzor druhého řádu.

Pro zatížení artikulární chrupavky $\mathbf{P}_i(\mathbf{r},t) > \mathbf{P}_m(\mathbf{r},t)$ je tenzor napětí dán výrazem

$$\sigma = \boldsymbol{F}\ (dW/dE)\ \boldsymbol{F}^T - p_i\boldsymbol{I}, \qquad (4)$$

kde $p_i > p_m$ *a* $p_i = fce\ (\boldsymbol{P}_i)$.

ZÁVĚRY

Vnitřní napěťový „štít“ *pI (*při mezním a nadmezním vnějším zatížení, kdy *dV/dv = 1)* **je nástrojem přírody, který velmi účinně ochraňuje živou pojivovou tkáň – artikulární chrupavku**. Na nanoúrovni je v artikulární chrupavce budována **prostorová síť** *proteoglykanových agregátů iontově provázaných s vodou*, která **při malých zatíženích funguje jako pružný „polštář“ s velkými a s nelineárními deformacemi. Při velkých a extrémních fyziologických zatíženích funguje jako tuhý (nestlačitelný) „polštář“**, který zajišťuje přímý přenos vnějšího zatížení do subchondrální a následně do spongiózní kosti. Tuhý nestlačitelný „polštář“ je pro případy velkých zatížení **obdařen vnitřním napěťovým „štítem“** $p_m\boldsymbol{I}$, který při nulových deformacích artikulární

chrupavky účinně ochraňuje chondrocyty před jejich porušením (nebo dokonce rozdrcením velkými tlaky) a zajišťuje kompatibilitu proteoglykanových agregátů.

Z konstitutivní rovnice Cauchyho tenzoru napětí pro hyperelastickou pojivovou tkáň chrupavky je patrné, že jejím tlakovým zatížením se dilatační poměr zvětšuje. Objemový element tkáně se stává hustším a tuhost chrupavky se zvětšuje. Zvětšení tuhosti tkáně může dosáhnout až mezní tuhosti, kdy je artikulární chrupavka již nestlačitelná a kdy v ní vzniká ochranný napěťový „štít".

Vnější zatížení indukuje v chrupavce vždy její specifickou adekvátní (diskrétní) tuhost, a to v libovolném okamžiku historie jejího zatěžování [**24**]. Různým diskrétním zatížením chrupavky korespondují také diskrétní hodnoty různých (avšak adekvátních) tuhostí artikulární chrupavky. Vlastnosti pojivové tkáně hyperelastické chrupavky jsou funkcí jejího zatížení. **Pro libovolně velká fyziologická zatížení pojivové tkáně artikulární chrupavky se její vlastnosti a chování ihned adaptují tomuto vynucenému účinku** (**princip biomechanické adaptace chrupavky**; Petrtýl, Lísal, Danešová, [**24**]). V případech, kdy vnější zatížení chrupavky iniciovalo deformace jejichž velikosti nedosáhly meze nestlačitelnosti, vzniká v chrupavce *ochranný pružný „polštář"*, jehož tuhost je závislá na velikosti zatížení. Dosažením meze nestlačitelnosti (nedeformovanosti) chrupavky, *nedochází v ní i při extrémních fyziologických zatíženích k její deformaci*. Za platnosti podmínky nestlačitelnosti se chondrocyty v oblasti pod napěťovým „štítem" nedeformují a nedochází k jejich destrukcím. Příroda tak dokázala v chrupavce vytvořit dokonalé ochranné nástroje: **pružný napěťový štít** s adekvátní vynucenou tuhostí aktuálním tlakovým zatížením a ochranný **nestlačitelný napěťový štít**, jehož cílem je ochránit chondrocyty a pojivovou tkáň před extrémními deformacemi, případně destrukcemi.

Poděkování: publikace vznikla za podpory grantu GAČR č. 106/06/0761.

LITERATURA

1. ALBERTS et al.(1998): Základy buněčné biologie, 1998, Espero Publishing, Ústí n. L.,

2. ARMSTRONG CG, LAI WM, AND MOW VC (1984). An analysis of the unconfined compression of articular cartilage, J. Biomech. Eng. 106, 165–173.

3. AKIZUKI, S., MOW, V.C., MULLER, F., PITA, J.C., HOWELL, D.S., MANICOURT, D.H., 1986. Tensile properties of human knee joint cartilage: I. Influence of ionic conditions, weight bearing, and fibrillation on the tensile modulus. Journal of Orthopaedic Research 4, 379–392.

4. ATHANASIOU, K.A., ROSENWASSER, M.P., BUCKWALTER, J.A., MALININ, T.I., MOW, V.C., 1991. Interspecies comparisons of in situ intrinsic mechanical properties of distal femoral cartilage. Journal of Orthopaedic Research 9, 330–340.

5. BENNINGHOFF A. Form und bau der gelenkknorpel in ihren beziehungen zur function. Zeitschrift fur Zellforschung 1925;2:783–862.

6. BJELLE, A., 1975. Content and composition of glycosaminoglycans in human knee joint cartilage. Connective Tissue Research 3, 141–147.

7. CAMERON, H.U., PILLAR, R.M., MACNAB, I., 1975. The microhardness of articular cartilage. Clinical Orthopaedics and Related Research 108, 275–278.

8. COHEN, B., LAI, W.M., CHORNEY, G.S., DICK, H.M., MOW, V.C., 1992. Unconfined compression of transversely isotropic biphasic tissues. Advances in Bioengineering, ASME 22, 187–190.

9. COHEN, B., GARDNER, T.R., ATESHIAN, G., 1993. The influence of transverse isotropy on cartilage indentation behavior. A study of the human humeral head. Transactions Orthopaedic Research Society 39, 185.

10. ERINGEN AC (1962). Nonlinear Theory of Continuous Media, McGraw-Hill, New york.

11. GREEN AE AND ADKINS JE (1970). Large Elastic Deformations, 2nd Ed., Oxford University Press, London.

12. HOLZAPFEL GA (2000). Nonlinear Solid Mechanics: A Continuum Approach for Engineering, Wiley, New York

13. JURVELIN, J., KIVIRANTA, I., AROKOSKI, J., TAMMI, M., HELMINEN, H.J., 1987. Indentation study of the biomechanical properties of articular cartilage in the canine knee. Engineering in Medicine 16, 15–22.

14. JURVELIN J, KIVIRANTA I, SAAMANEN AM, TAMMI M, HELMINEN HJ. Indentation stiffness of young canine knee articular cartilage influence of strenuous joint loading. J Biomech.1990;23(12): 1239–46.

15. KEMPSON, G.E., 1971. The determination of a creep modulus for articular cartilage from indentation tests on the human femoral head. Journal of Biomechanics 4, 239–250.

16. KIVIRANTA, I., JURVELIN, J., TAMMI, M., SAAMANEN, A.-M., HELMINEN, H.J., 1987. Weight-bearing controls glycosaminoglycan concentration and articular cartilage thickness in the knee joints of young beagle dogs. Arthritis and Rheumatism 30, 801–809.

17. LEIGH DC (1968). Nonlinear Continuum Mechanics: An Introduction to the Continuum Physics and Mathematical Theory of the Nonlinear Mechanical Behavior of Materials, McGraw-Hill, New York

18. LURIE AI (1990). Nonlinear Theory of Elasticity, North- Holland, Amsterdam.

19. MANICOURT, D.H., PITA, J.C., 1988. Quantification and characterization of hyaluronic acid in different topographical areas of normal articular cartilage from dogs. Collagen and Related Research 8, 39–47.

20. MOONEY M (1940). A theory of large elastic deformation. J.Appl. Phys. 11, 582–592

21. MOW VC, GUO XE. Mechano-electrochemical properties of articular cartilage: their inhomogeneities and anisotropies. Annu Rev Biomed Eng 2002;4:175–209.

22. OGDEN RW (1997). Non-Linear Elastic Deformations, Dover, New York

23. PETRTÝL, M., LÍSAL J., DANEŠOVÁ J. (2007): Redistribution of Strain Energy from Articular Cartilage into the Subchondral Bone, Pohybové ústrojí-pokroky ve výzkumu, diagnostice a terapii, 2007, 14; No. 3–4, pp.148–149

24. PETRTÝL, M., LÍSAL J., DANEŠOVÁ J. (2008): Transfer of Micro-Stresses from Collagen Fibres of the Hyaline Cartilage into Subchondral Bone, XXIst Meeting FECTS, Marseille, France, 85

25. PETRTÝL M., DANEŠOVÁ J.Dynamika houstnutí kortikalis, Pohybové ústrojí-pokroky ve výzkumu, diagnostice a terapii. 2004; 10, 1–2, 49–60

26. PETRTÝL M., DANEŠOVÁ J. Biomechanical and Biochemical Regulators of Bone Density; XIXth Meeting of the Federation of the European Connective Tissue Societies, Messina: Federation of the European Connective Tissue Societies, Lisciotto Viaggy s.n.c., 2004, 142–143.

27. PETRTÝL M., DANEŠOVÁ J. Bone Regeneration – the Role of Biomechanical Effects, Mechanobiology of Cells and Tissue Regeneration, Barcelona: European Society for Biomaterials, 2005, 96–98.

28. RIVLIN RS (1956). Large alestic deformations, in Rheology: Theory and Applications, FR Eirich, Ed, Academic Press, New York, 351–385.

29. SLOWMAN, S.D., BRANDT, K.D., 1986. Composition and glycosaminoglycan metabolism of articular cartilage from habitually loaded and habitually unloaded sites. Arthritis and Rheumatism 29, 88–94.
30. SWANN, A.C., SEEDHOM, B.B., 1993. The stiffness of normal articular cartilage and the predominant acting stress levels: implications for the aetiology of osteoarthrosis. British Journal of Rheumatology 32, 16–25.
31. TRUESDELL C AND NOLL W (1965). The non-linear field theories of mechanic, in Handbuch der Physik, S Flugge, Ed, Springer-Verlag, Berlin, 1-602.
32. TABERLA (2004). Nonlinear theory of elasticity, World Scientific Publishing Co., New Jersey
33. VAN DER VOET A. A comparison of finite element codes for the solution of biphasic poroelastic problems. Proc Inst Mech Eng 1997;211(2):209–11
34. WANG JL, PARNIANPOUR M, SHIRAZI-ADL A, ENGIN AE. Failure criterion of collagen fiber: viscoelastic behavior simulated by using load control data. Theor Appl Fract Mec 1997;27(1): 1–12.
35. WILSON W, VAN DONKELAAR CC, VAN RIETBERGEN B, ITO K, HUISKES R. Erratum to "Stresses in the local collagen network of articular cartilage: a poroviscoelastic fibril-reinforced finite element study" [Journal of Biomechanics 37 (2004) 357–366] and "A fibril-reinforced poroviscoelastic swelling model for articular cartilage" [Journal of Biomechanics 38 (2005) 1195–1204]. J Biomech 2005;38:2138–40.
36. WILSON W, VAN DONKELAAR CC, VAN RIETBERGEN B, ITO K, HUISKES R. Stresses in the local collagen network of articular cartilage: a poroviscoelastic fibril-reinforced element study. J Biomech 2004;37: 357–66.
37. LAI, W.M. et al., A triphasic theory for swelling and deformation behaviours of articular cartilage, J. Biomech Eng., 1991, 113(3), 245–258
38. ATESHIAN, G.A. et al., The correspondence between equilibrium biphasic and triphasic model properties in mixture models of articular cartilage, J.Biomech., 2004, 37(3), 391–400
39. LI L.P. et al, Nonlinear analysis of cartilage in unconfined ramp compression using a fibril reinforced poroelastic model, Clinical Biomechanics, 1999, 14, 673–682
40. GARCIA J.J., CORTÉS D.H., A nonlinear biphasic viscohyperelastic model for articular cartilage, Journal of Biomechanics, 2006, 39, 16, 2991–2998

Adresa autora:
Prof. Ing. Miroslav Petrtýl, DrSc
ČVUT v Praze, Fakulta stavební
Laboratoř biomechaniky a biomateriálového inženýrství
Thákurova 7, 166 29 Praha 6
e-mail: petrtyl@fsv.cvut.cz

LATEST CLINICAL OBSERVATIONS CONNECTED WITH BIOMECHANICAL ETIOLOGY OF THE SO CALLED IDIOPATHIC SCOLIOSIS. ROLE OF "GAIT" AND "STANDING" IN NEW CLASSIFICATION. INDIRECT INFLUENCES OF CNS ON DEVELOPMENT OF SCOLIOSIS (2006–2007)

KARSKI T.

Chair and Department of Pediatric Orthopedics and Rehabilitation
Medical University of Lublin, Poland

SUMMARY

Etiology of so-called idiopathic scoliosis was unknown through many years. Biomechanical reasons of scoliosis were described in 1995 in Lublin/Poland. In next years (1997–2007) the knowledge about the problem of scoliosis was enlarged and confirmed in Poland and in other countries.

The biomechanical influences consist of: asymmetry of movement of his, asymmetry of loading during gait and asymmetry of time of standing on left/right leg (more on right), next asymmetry of growth and development of pelvis and spine. In result scoliosis develops. Each type of scoliosis begins as the child starts to "stand" and to "walk" – very early in 2–3–4 year of life! Material for research was 1450 children. Biomechanical models of hips and its influence on type of scoliosis (new classification):

1. „S" double scoliosis (I epg) - in some cases we observe "lordoscoliosis"
2. „C" one curve scoliosis (II/A epg)
3. "S" double scoliosis (II/B epg). The thoracic curve is secondary. In some cases we observe „kyphoscoliosis",
4. „I" scoliosis (III epg).

There are also indirect influences of CNS in small children and "scoliosis in future" if there are coexistence of minimal brain damage (MBD) and "syndrome of contractures and deformities" (observation from May/June 2007). MBD in some children influence "extension contracture (positioning) of trunk", "anterior tilt of pelvis" and "general laxity of joints" and later vulnerability to development of scoliosis or progression of scoliosis.

Discovery of etiology of so-called idiopathic scoliosis enables "causative prophylaxis of spine deformities" which is so important in "Bone and Joint Decade 2000–2010". The discovery of etiology of scoliosis is the answer to the words of Prof. Lars Lidgren who said:"...it is necessary to understand musculo-sceletal disorders... to improve prevention and treatment...".

Key words: aetiology of so-called idiopathic scoliosis. Biomechanical causes. Coexistent influences. New classification.

INTRODUCTION

Etiology of so-called idiopathic scoliosis was unknown through many years. In past years lack of etiology meant lack of causal prophylaxis and lack of proper exercises for treatment of children with beginning of scoliosis. Moreover very often we notice the "...increasing fanatism with the extensive surgical interventions (on spine)... – Prof. J. Sevastik (2007)

BIOMECHANICAL ETIOLOGY OF SCOLIOSIS. MATERIAL AND RESULTS

Biomechanical reasons of scoliosis were described in 1995 in Lublin/Poland. In next years (1997–2007) the knowledge about the problem of scoliosis was enlarged and concrete proven (**1, 2, 3, 4, 5, 6, 7**). This gave basis for new etiopathological (epg) classification of scoliosis (see below). Each type of scoliosis begins as the child starts to "stand" and to "walk" (2–3–4 year of life). Material for research was 1450 children.

THREE MODELS OF DEVELOPMENT OF SCOLIOSIS

Etiological factor found in children was limited adduction or abduction contracture of right hip (often with flexion and external rotation contracture). Next in development of spine deformity is asymmetry of movements between right and left hip which influences growth of spine through "asymmetrical gait" and asymmetrical " in time" standing position "at ease" on the left / right leg (more on the right leg). Primary cause of these asymmetries is connected with the "syndrome of contractures and deformities" (Mau, Karski).

'BIOMECHANICAL MODELS OF HIPS MOVEMENTS' AND ITS INFLUENCE ON TYPE OF SCOLIOSIS (NEW CLASSIFICATION) IN COMPARISON TO NORMAL 'HIPS MOVEMENTS MODEL' AND NORMAL SPINE

- Normal spine and normal hips movements model: adduction on both sides is symmetrical. In our patients (control group – 364 children) mostly there were medium range movements, on the second place large symmetrical movements of both hips, in several cases only we noted symmetrical limi-

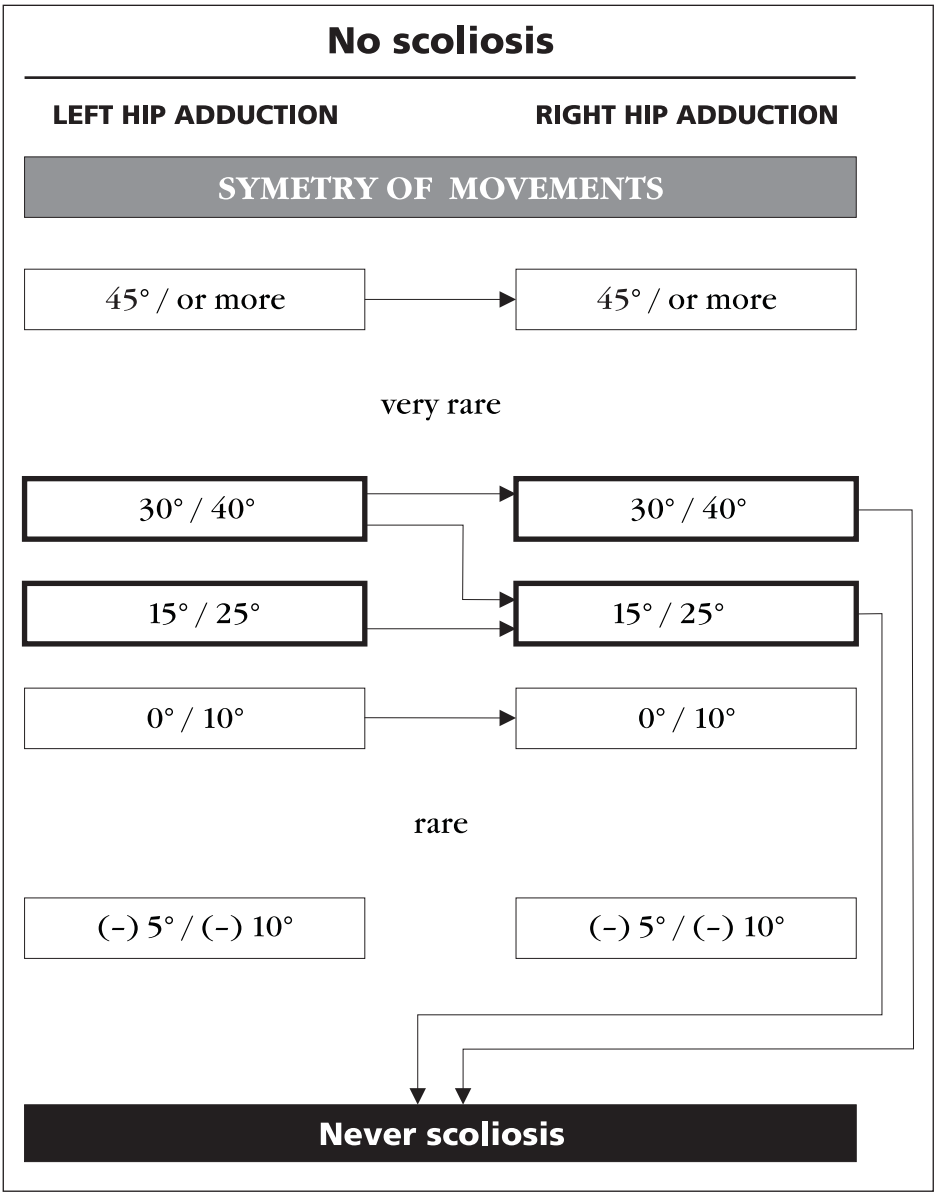

Fig. 1. Outline of "symmetrical model of movement of hips". No biomechanical influences for development of scoliosis.

tation or even contractures of adduction of both hips. In all such cases the spine was normal (**Fig. 1**).

- „S" double scoliosis (I epg). Development of both curves – lumbar and thoracic – at the same time. Biomechanical models of hips: Contracture in the right hip and very big movement of left hip. In such 'biomechanical model' through gait and permanent standing position on the right leg develops "S" double scoliosis with stiffness of spine, rib hump on the right side. In some cases we observe "lordoscoliosis". Typical is progression (**Fig. 2a, b**).
- „C" one curve scoliosis (II/A epg). Biomechanical models of hips: in right hip small limitation of movement in left hip full movement. In such "biomechanical model" through permanent standing position "at ease" on the right leg develops firstly physiological deviation of lumbar spine to the left side and later "C" scoliosis. In older patients (in age of 40 – 50 – 60 years) this gives the clinical picture of "degenerative scoliosis". This type is without progression (**Fig. 3a, b**).
- "S" double scoliosis (II/B epg) develops in children with laxity or after wrong exercises. In this subgroup the thoracic curve is secondary and there is the same "biomechanical model" as in II/A epg – permanent standing position on the right leg. In these patients we do not observe stiffness of spine, nor large curves, or large rib hump. In some cases we observe „kyphoscoliosis". This type is without progression (**Fig. 3a, b**).
- „I" scoliosis (III epg)- scoliosis without curves but with large stiffness of spine. Biomechanical models of hips: right hip contracture, left hip small movement (October 2006). In such "biomechanical model" through gait develops rotation deformity (stiffness of spine). This type of scoliosis is without progression but with sport difficulties in children & youth and with back pain in adults (require differential diagnosis with internal medicine, cardiology, rheumatology, neurology, gynecology etc). Our observations confirm Prof. Ian Stokes (2007) (**Fig. 4a, b**).

The 1450 examined patients were divided according to the new classification as above: I epg group 593 (41 %) children, II epg group 333 (23 %) children, III epg group 131 (9 %) patients – mostly young adults and adults, congenital scoliosis 29 (2%).

WHICH CHILDREN AND IN WHICH COUNTRIES DO NOT HAVE SCOLIOSIS? WHY THE BLIND CHILDREN DO NOT HAVE SO-CALLED IDIOPATHIC SCOLIOSIS?

Biomechanical models of development of scoliosis give answers to many questions. First explanation is that scoliosis develops in context of "gait" and of "standing position at ease" on the right leg. For example in Mongolia children mostly ride on horses and they are not walking so the incidence of scoliosis is very rare (Prof. Josef Hyanek/ Prague – October 2006).

Also the blind children do not have scoliosis. Why there is no scoliosis in these

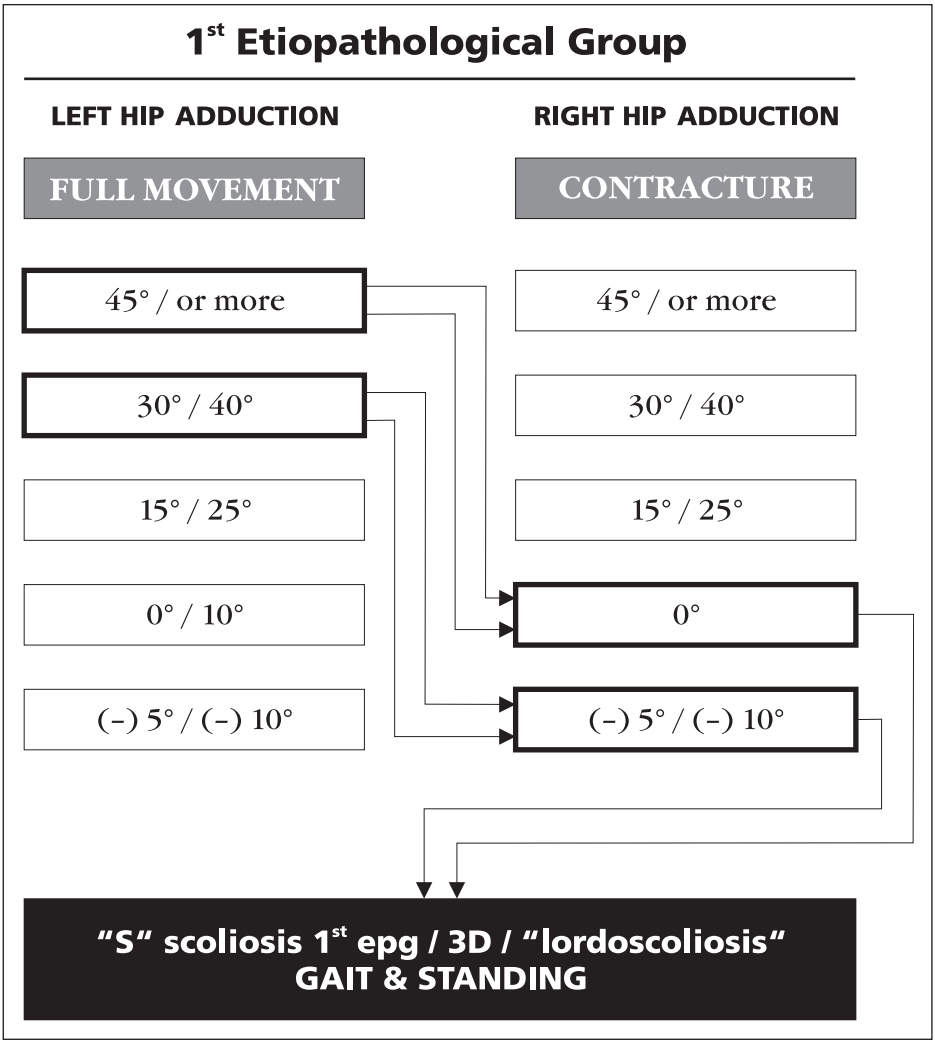

Fig 2a. Outline of "asymmetrical model of movement of hips".

children? My answer from January 2007: blind children walk differently than children who see normally and because of this – they do not have scoliosis. Blind children walk without "eye control" but with the big "thinking-muscles control", with careful every step, which changes "the manner of walking". Their walk is with short steps, slowly and with "great caution" without normal lifting of legs. Also ophthalmologists confirm that blind children stand mostly carefully in abduction,

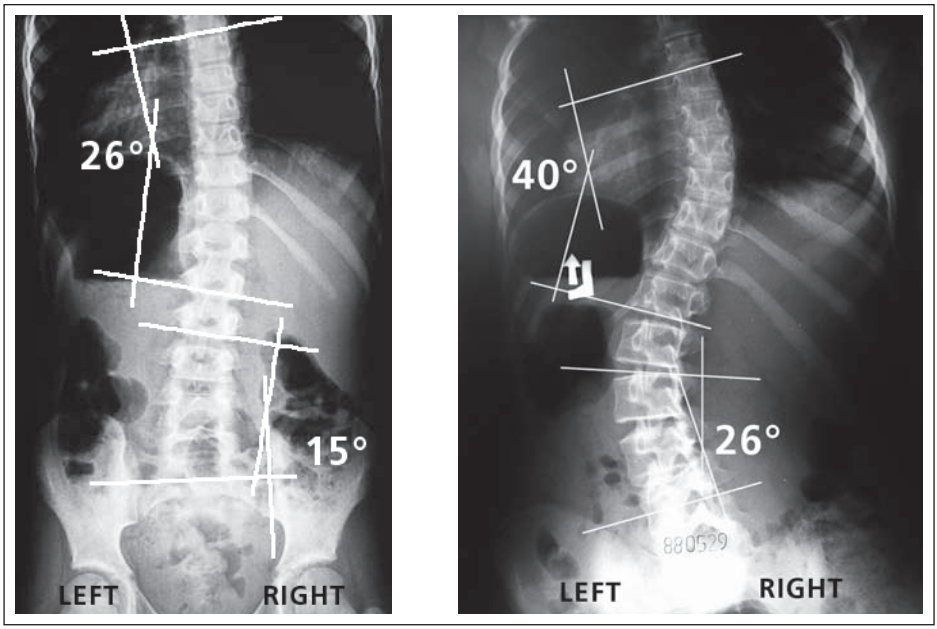

Fig. 2b. Outline of "asymmetrical model of movement of hips". "S" double scoliosis (I epg). Abduction contracture of the right hip (oft also external rotation and flexion contracture). Full movement of the left hip. Biomechanical causes of scoliosis are "gait" and "permanent standing position on the right leg". In result "S" double scoliosis with stiffness of spine and rib hump. Some cases "lordoscoliosis". Progression

with loading symmetrical on both legs *(Avikainen/Jyvaskyla, Boulot/Toulouze, Karski&Karska/Lublin)*

INFLUENCES OF CNS IN SMALL CHILDREN AND "SCOLIOSIS IN FUTURE"

Observation from May/June 2007 recently confirmed indirect influences of central nervous system (CNS) on extension contracture (positioning) of trunk, of "anterior tilt of pelvis" and "general laxity of joints" and later vulnerability to development of scoliosis or progression of scoliosis. Anamnesis of pregnancy and delivery period is therefore very important. If both factors appear at the same child (MBD – minimal brain damage + syndrome of contractures and deformities) the scoliosis in Ist epg can easily develop. In our Department we have many examples of coexistence of these both factors in children with scoliosis or in children with "progression of scoliosis". In clinical diagnosis there are important information for pediatrician, general doctors and orthopedic surgeons such as: any spasticity of adductors of hips, any spasticity of pronators of feet, hyperextension/flexion contractures of toes or as very important – straight contracture of spine in sitting position or

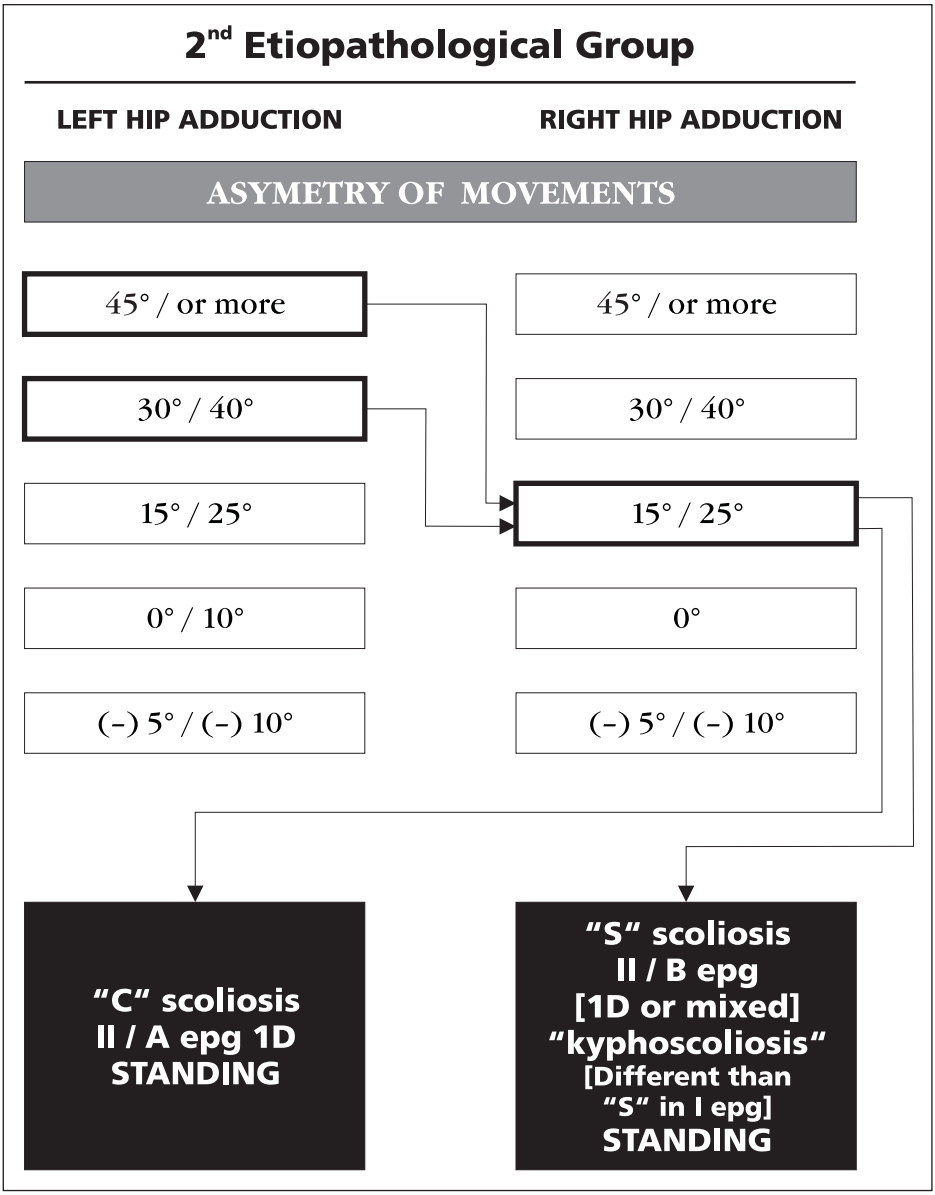

Fig. 3a. Outline of "asymmetrical model of movement of hips".

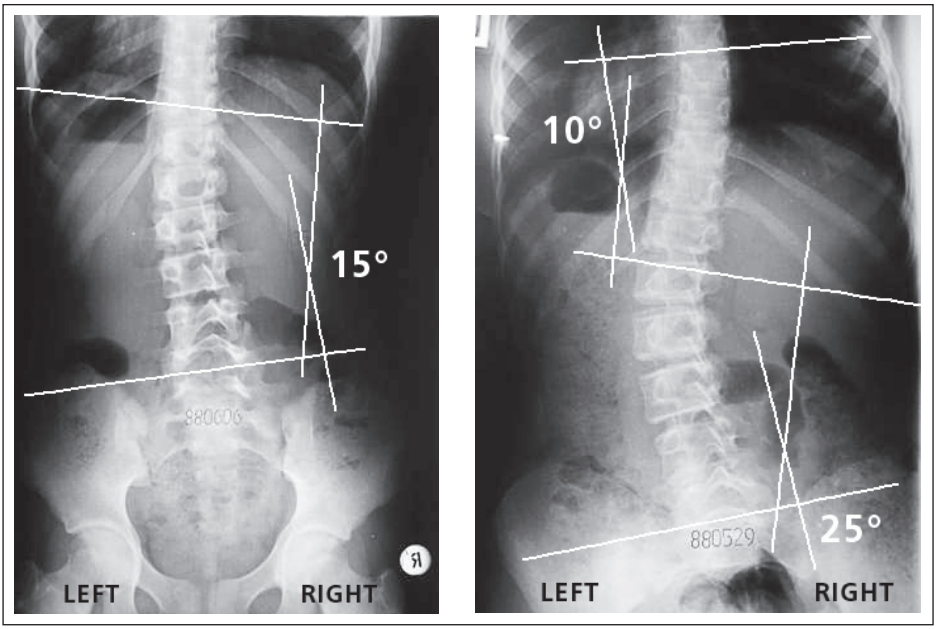

Fig. 3b. Outline of "asymmetrical model of movement of hips". "C" (II/A epg) or "S" scoliosis (II/B epg). Specific model of movement of hips – small difference in adduction of hips (adduction of the right hip only limited, adduction of the left hip full). Biomechanical influences for development of scoliosis are "permanent standing position on the right leg". In result "C" one curve scoliosis or in some cases "S" double scoliosis (thoracic curve secondary), without stiffness of spine and without serious rib hump. In "S" type some cases "kyphoscoliosis". No progression.

"mal-position of pelvis" during gait or in kneeing test.

In conclusion to our observations we could confirm the indirect [!] connections of CNS in small children and "scoliosis in future". I can summarize that the Minimal Brain Damage (MBD) can be the cause of:

1. "mal-position (wrong position) of pelvis – "anterior tilt of pelvis" [because of shortening of m. quadriceps / m. rectus and other m. flexors of hips] – in consequence makes easier influences in development of scoliosis because the conjunction of pelvis and sacrum bone is less stable,
2. "extension contracture of trunk [shortening of soft tissue / m. extensors of trunk] / e.g. extension contracture spine of child" - later 'give rise to' the danger of I-st epg scoliosis ("make easy the development of scoliosis in future"),
3. "general laxity of joints" – and later the danger of progression of every type of scoliosis. According to Prof. Harald Thom from Heidelberg (1972/1973) ca. 10%–20% of children with cerebral palsy or only with MBD have "the laxity of muscles".

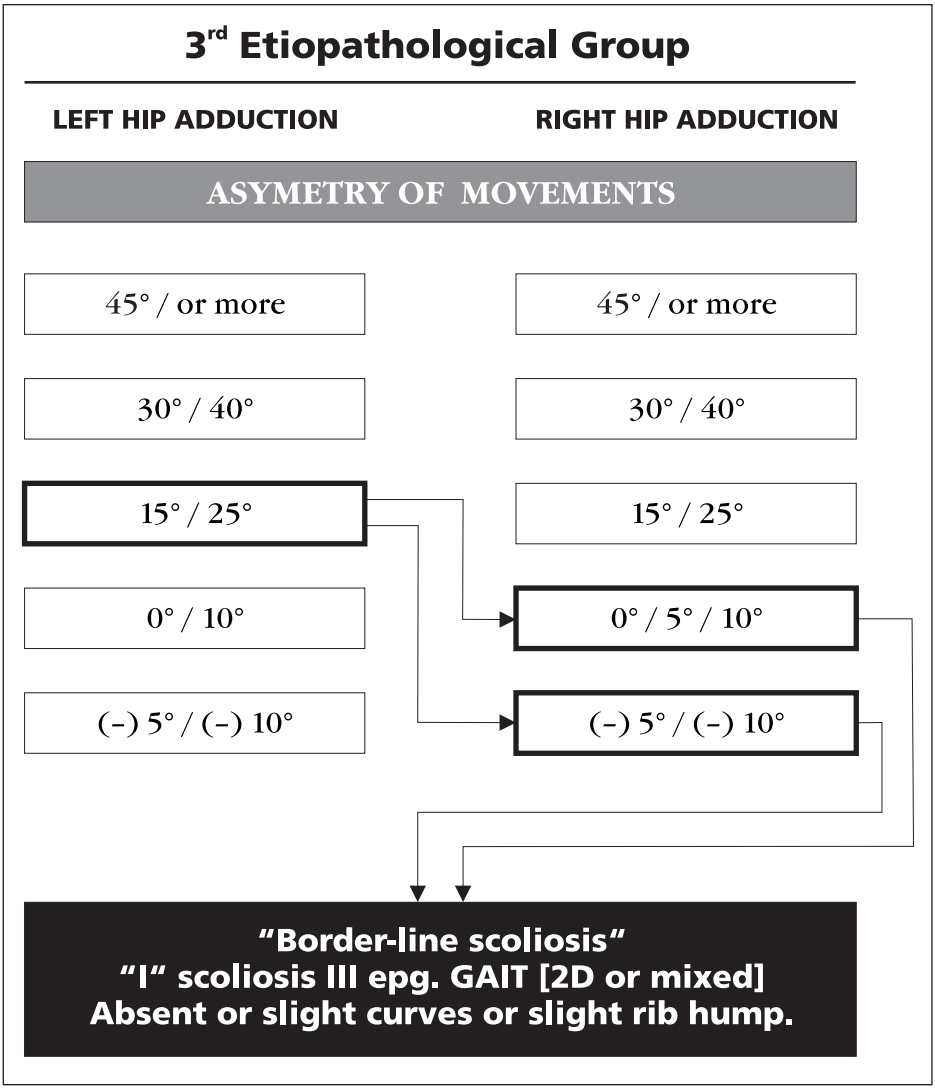

Fig. 4a. Outline of "asymmetrical model of movement of hips".

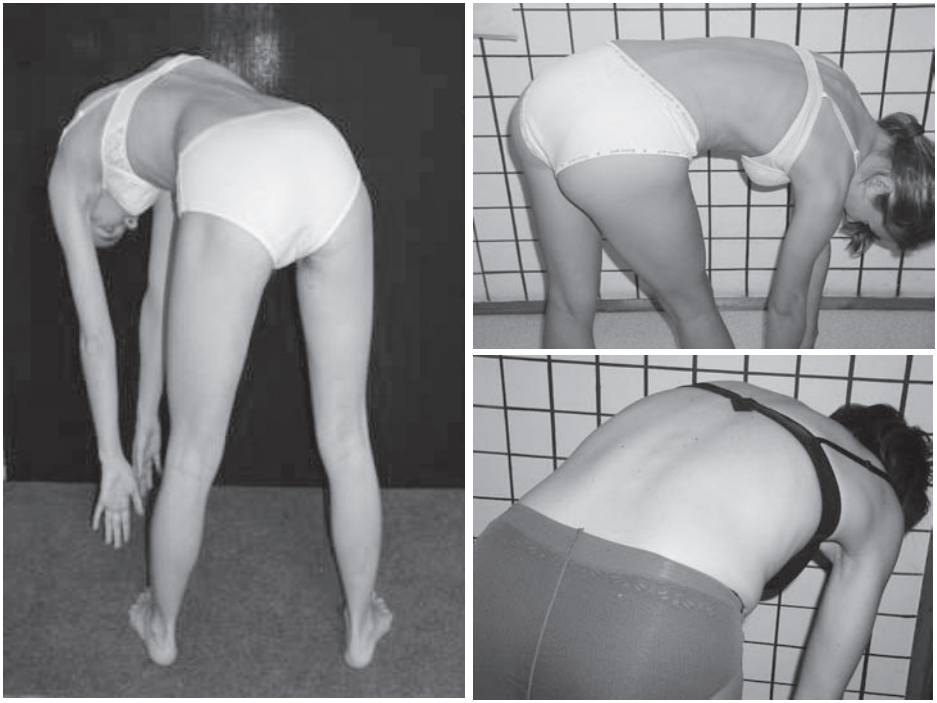

Fig. 4b. Outline of "asymmetrical model of movement of hips". "I" scoliosis (III epg). Specific model of movement of hips – small difference in adduction of hips (abduction contracture of the right hip /oft also external rotation and flexion contracture/ and small adduction of the left hip !). Biomechanical influences for development of scoliosis are only "gait". In result "scoliosis without serious curves", with stiffness of spine. Small or no curves, small or no rib prominence. No progression.

CONCLUSIONS

1. Etiology of so-called idiopathic scoliosis is strictly biomechanical. It is connection with right hip contracture/limitations of movements resulting in asymmetry of walking, asymmetry of loading and asymmetry of growth of pelvis and spine.
2. There are three groups: "S" – I epg, "C"-II/A epg & "S"-II/B epg, "I" – III epg of development of scoliosis depending on range of asymmetry of movements of hips (biomechanical models of movements of hips and subsequently of development of scoliosis), connected with gait and stand position "at ease" on the right leg.
3. Even in case of "abduction contracture and external rotation contracture of right hip" but without "biomechanical influences" occurring during walking/gait and stand position "at ease" – the scoliosis does not develop for example in blind children.
4. Coexistence of minimal brain damage (MBD) with contractures of "anterior tilt of pelvis" of trunk extensors

muscles contracture and at the same time "syndrome of contractures and deformities" make children more vulnerable to development of the so-called idiopathic scoliosis especially in I epg.

BIBLIOGRAPHY

Details: Web Site: www.ortopedia.karski.lublin.pl

1. KARSKI T. Biomechanical Explanation of Etiology of the So-Called Idiopathic Scoliosis. Two etiopathological Groups – Important for Treatment and Neo-Prophylaxis Pan Arab Journal Vol. (9) No. (1)/ January 2005 pp 123–135,

2. KARSKI T: Recent observations in the biomechanical etiology of so-called idiopathic scoliosis. New classification of spinal deformity – Ist, IInd and IIIrd etiopathological groups" in Technology and informatics vol. 123 Research into spinal deformities 5 Ed. D. Uyttendaele, P.H. Dangerfield, s. 473–482, bibliogr. poz. 52, Washingto

3. KARSKI T, KAŁAKUCKI J, KARSKI J: "Syndrome of contractures" (according to Mau) with the abduction contracture of the right hip as causative factor for development of the so-called idiopathic scoliosis" in Technology and informatics vol. 123 Research into spinal deformities 5 Ed. D. Uyttendaele, P.H. Dangerfield, s. 34–39, bibliogr. poz. 21, Washington, 2006, IOS Press

4. KARSKI J, KAŁAKUCKI J, KARSKI T, DŁUGOSZ M: "Syndrome of contractures" (podle Mau) s abdukcni kontrakturou praveho kycelniho kloubu jako pricinneho faktoru vyvoje tzv. idiopaticke skoliozy in "Pohybove Ustroji" rocnik 13/2006, cislo 1–2, pp. 81-88, Czech Republic, October 2006

5. KAŁAKUCKI J, KARSKI J, KARSKI T, KANDZIERSKI G, MADEJ J, DŁUGOSZ M: Informace o drivejsim (nespravnem) rehabilitacnim leceni idiopaticke skoliozy patere. Vysledky nove rehabilitacni terapie. Pravidla neo-profylaxe in "Pohybove Ustroji" rocnik 13/2006, cislo 1–2, pp. 9–16, Czech Republic, October 2006

6. KARSKI T, KAŁAKUCKI J, KARSKI J: Relationship of "syndrome of contractures" in newborns with the development of the so-called idiopathic scoliosis. World J. Pediatr. 2007 vol. 3 nr 4, p. 254–259

7. KARSKI T: New approach of etiology of the so-called idiopathic scoliosis. Three etiopathological groups of spine deformity. Rules of neo-prophylaxis and new rehabilitation treatment. Pan Arab J. Orthop. Trauma 2007 vol. 11 nr 2, p. 128–136.

Author address:
Prof. Thomasz Karski, MD, PhD
Chair and Department of Pediatric Orthopedics and Rehabilitation
Medical University of Lublin / Poland
20-093 Lublin, Chodźki 2 Street
tel. /fax 0048 / 81 / 741 56 53
E-mail tkarski@dsk.lublin.pl
Web Site: www.ortopedia.karski.lublin.pl

ELASTICKÁ VLÁKNA – ROZDĚLENÍ A FUNKCE MIKROFIBRIL

ELASIC FIBRES – ORGANISATION AND FUNCTION OF MICROFIBRILS

ŠÍMOVÁ J.[1, 2], MAZURA I.[1, 2], ČAPEK P.[2], ZVÁROVÁ J.[1]

1 Centrum biomedicínské informatiky, Ústav informatiky, Akademie věd České republiky, Praha, Česká republika

2 Katedra antropologie a genetiky člověka, Přírodovědecká fakulta, Univerzita Karlova v Praze, Praha, Česká republika

SOUHRN

Elastická vlákna jsou nedílnou součástí extracelulární matrix, skládají se z elastinového jádra obklopeného mikrofibrilami. Pojivovým tkáním (např. v cévách, plících a v pokožce) propůjčují tato elasticitu, pružnost a odolnost. Elastická vlákna a mikrofibrily se skládají z mnoha složek, jejich vývoj a funkce jsou těsně spojeny, a proto na ně musíme nahlížet jako na celek. V posledním desetiletí bylo objasněno mnohé o proteinovém složení mikrofibril, především o biochemii a fyziologii fibrilinů. Mutace v genech kódujících jednotlivé složky mikrofibril vedou k řadě klinických syndromů, pochopení mechanismu organizace a vývoje jednotlivých vláken je nezbytné pro pochopení etiopatogeneze těchto onemocnění.

Klíčová slova: elastická vlákna – mikrofibrily – fibrilin

SUMMARY

Elastic fibres are essential extracellular matrix macromolecules comprising an elastin core surrounded by a mantle of fibrillin-rich microfibrils. They endow connective tissue such as blood vessel, lungs and skin with the critical properties of elasticity and resilience. The biology of elastic fibres and microfibrils is complex because they have multiple components, a tightly regulated developmental deposition and unique biomechanical functions. Over the last decade, a considerable amount of new information has emerged

describing the protein components of microfibrils. Fibrillin associating microfibrils appear to fulfil several physiological roles, including acting as scaffolding for tropoelastin deposition and elastic fibre formation during elastogenesis, contributing to the elastic properties of the elastic fibres, and maintaining tissue homeostasis (**36**). Their physiological importance is underscored by the complex spectrum of clinical manifestations associated with mutations in genes encoding microfibrils. This review summarizes current understanding of the role of microfibrils.

Key worlds: elastic fibres – mikrofibrils – fibrillin

ELASTICKÁ VLÁKNA

Elastická vlákna jsou hlavní součástí extracelulární matrix (mimobuněčné hmoty) všech elastických tkání. Pod elektronovým mikroskopem vypadají mikrofibrily jako propletená vlákna připomínající šňůrku s korálky, kdy je ke každé globulární doméně vázáno 6–8 lineárních fibrilárních snopců, přičemž vzdálenost mezi jednotlivými globulárními doménami se pohybuje v rozmezí 30 až 100 nm. Všechna fibrilinová vlákna musí být přesně seřazena tak, aby většina jejich amino-konců byla zapuštěna do globulární domény. Elastická vlákna jsou tedy složena ze dvou morfologicky odlišných složek – jádrem jsou elastinová vlákna a okolí tvoří mikrofibrily. Elastin je nerozpustný polymer složený z monomerů tropoelastinu o velikosti 70 kDa a mikrofibrily jsou tvořeny 10nm velkými fibrilinovými vlákny. Elastinové jádro není amorfní hmotou, ale je tvořeno paralelně uspořádanými tenkými elastinovými vlákny (**30**). Architektonika zralých elastických vláken je složitá a tkáňově specifická, odrážející specifické požadavky rozdílných tkání. Pojivovým tkáním (např. v cévách, plících a v pokožce) propůjčují tato volně uspořádaná vlákna elasticitu, pružnost a odolnost bez nutnosti dodávky energie (**35**).

Mikrofibrily a elastická vlákna jsou uspořádány dle požadavků dané tkáně tak, aby splňovaly mechanické požadavky dané orgánové soustavy. Liší jednak svou délkou a tloušťkou, ale také svým trojrozměrným uspořádáním, které je závislé na směru a velikosti sil působících na danou tkáň (**17**) (**34**). V aortální tkáni mikrofibrily asociují s elastinem v tunica media a tvoří zde koncentrické lamely, které oddělují jednotlivé vrstvy buněk hladké svaloviny a dodávají tak elasticitu aortální stěně. Navíc mikrofibrily postrádající elastin stabilizují tkáň tím, že spojují jednotlivé lamelární prstence sobě, k buňkám hladké svaloviny a k subendoteliální membráně. Obecně lze říci, že elastická vlákna jsou zde zodpovědná za dilataci a opětovné navrácení cévní stěny do původní polohy a mikrofibrily zde fungují jako flexibilní spojení, které tvoří z aortální stěny jeden funkční celek (**2**).

Elastická vlákna jsou konstruována tak, aby si zachovala své elastické vlastnosti po celý život. Přesto jsou některé enzymy (tkáňová metaloproteináza, serin proteáza) schopny štěpit molekuly elastických vláken (**19**) (**1**). Ztráta elasticity způsobená degenerativními změnami je hlavním faktorem stárnutí pojivové tkáně, podílí se na vzniku aortálních aneurysmat, plicního emfyzé-

mu a na degenerativních změnách sluncem poškozené pokožky (**43**).

Na důležitost elastických vláken poukazují dědičná onemocnění pojivového systému, způsobené mutacemi jednotlivých částí elastických vláken. Mutace fibrilinu-1 způsobují různorodé formy Marfanova syndromu (MFS), který je spojen s kardiovaskulárními, očními (ectopia lentis) a skeletálními defekty; mutace fibrilinu-2 způsobují vrozenou arachnodaktylii (CCA) s především skeletálními a okulárními příznaky (**32**) a mutace elastinu způsobují Wiliamsův syndrom, supravalvulární aortální stenózu (SVAS) a autozomálně dominantní cutis laxa (ADCL) (**42**). Mezi poruchy elastických vláken dále řadíme Shprintzen-Goldberg syndrom, MASS syndrom a Loyes-Dietz syndrom.

MIKROFIBRILY

Mikrofibrily jsou hlavní složky elastické tkáně, vytvářejí zde vláknité celky, které spojují elastin s dalšími složkami tkáně. Můžeme je také nalézt v neelastických tkáních, například v oku připevňují mikrofibrily čočku k ciliárnímu tělísku a slouží zde jako pevný bod a místo pro upevnění. Charakterizováno bylo pouze několik komponent mikrofibril a to převážně z toho důvodu, že shluky v extracelulární matrix jsou vysoce nerozpustné.

Mikrofibrily bohaté na fibriliny jsou speciálními složkami extracelulární matrix, propůjčují tkáni mechanickou pevnost a elastické vlastnosti. Fibriliny plní několik funkcí, tvoří kostru pro ukládání tropoelastinu a pro formace elastických vláken během elastogeneze, přispívají k elastickým vlastnostem elastických vláken a udržují homeostázu pojivových tkání (**36**). Monomery fibrilinu se samy skládají do mikrofibril, které jsou začleněny nebo doplněny dalšími proteiny, asociujícími s elastinem v elastických vláknech.

Fibrilin-1 byl poprvé izolován z lidských kultivovaných fibroblastů, pojmenován a popsán byl roku 1986 (**37**). Použitím monoklonálních protilátek byla prokázána jeho široká distribuce v pojivových tkáních různých orgánových soustav (pokožka, plíce, ledviny, cévní systém, chrupavka, šlachy, svaly, rohovka a řasnaté tělísko) (**38**). Gen pro fibrilin-1 se nazývá FBN1 a byl lokalizován na 15 chromozomu (**31**).

Fibrilin 1 je velký (~350 kDa) multidoménový glykoprotein obsahující především tři druhy repetitivních motivů bohatých na cystein (**38**). Profibrilinové sekvence jsou kódovány 2871 AMK (vyjma signálního proteinu) a jsou uspořádány do pěti strukturálně odlišných oblastí. Zhruba 75 % proteinu tvoří 47 tandemových repetic domén podobných EGF (epidermálnímu růstovému faktoru), 43 z nich splňuje požadavek vazby vápníku a ty jsou označovány jako cbEGF domény (calcium binding EGF). Vazba vápníku je důležitá především v intermolekulárních interakcích. Každá z tandemových repetic domén podobných EGF obsahuje 6 cysteinů, které mezi sebou vytváří disulfidové vazby. Většina domén podobných EGF (především cbEGF) obsahuje doplňkové souhlasné sekvence, díky kterým se jednotlivé motivy rozpoznávají navzájem. Dalším významným motivem je TB doména, zastoupená v proteinu 7krát, je homologem TGF–β1-bp (transforming growth factor beta-1-binding protein) a obsahuje 8 cysteinů. Tato doména je charakteristická shlukem tří po sobě následujících cysteinových zbytků, které mohou potenciálně tvořit disulfidové můstky s dalšími cysteinovými zbytky a silněji tím stabilizovat nekovalentní interakce

zprostředkované doménami cbEGF. Třetím typem domény bohaté na cysteiny je Fibmotiv, unikátní zřejmě pouze pro fibriliny. Skládá se ze dvou po sobě jdoucích cysteinů a může kovalentně reagovat s dalšími molekulami (**18**).

Primární struktuře fibrilinu tedy dominují cbEGF domény. Pro udržení konformační stability proteinu je nezbytná vazba vápníku, která také značně pomáhá při interakcích mezi jednotlivými proteiny (**18**). Rentgenové studie a mechanické testování svazků mikrofibril ukázaly, že vazba vápníku ovlivňuje jejich deformační zátěž, ale není nutná pro jejich roztažnost a elasticitu (**9**). Elasticita mikrofibril tudíž není závislá na vápníkem indukovaných periodických změnách svazků, ale je jimi modifikována (**21**).

Fibrilin-2 byl objeven o pět let později během klonování genu profibrilin-1 (**24**), je strukturálně podobný fibrilinu-1. Gen pro fibrilin-2 FBN2 se nalézá na 5 chromozomu (**44**). Blízce příbuzný **fibrilin-3** byl izolován z mozkové tkáně a gen pro fibrilin-3 byl lokalizován na chromozomu 19 (**27**).

V mnoha tkáních byla zjištěna téměř shodná distribuce fibrilinu-1 a fibrilinu-2. Rozdíly jsou patrné u hyalinní chrupavky, která je tvořena pouze fibrilinem-1, narozdíl od elastické chrupavky, kde je pouze fibrilin-2. Další odlišnost můžeme nalézt ve stěně aorty. Zatímco fibrilin-1 je přítomen ve všech vrstvách, fibrilin-2 je pouze ve střední elastické vrstvě (tunica media). Obecně je fibrilin-2 přednostně ukládán do tkání bohatých na elastin (**44**).

Imunobiochemické výsledky rozlišily při nejmenším 17 různých molekul schopných interakcí s fibriliny (**15**).

Kromě fibrilinů se v elastické tkáni vyskytuje **MAGP-1 (microfibril-associated glykoprotein 1)**, někdy známý jako MFAP-2, tento protein je velmi důležitý pro integritu mikrofibril. Je spojen prakticky se všemi mikrofibrilami a je bohatě přítomný v buňkách mezenchymu a v pojivových tkáních během vývoje. Molekula lidského MAGP-1 má dvě typické domény: acidický N-konec bohatý na prolinové a glutaminové zbytky a C- konec obsahující 13 cysteinových zbytků (**13**) (**20**).

MAGP-2 je dalším členem rodiny malých mikrofibril. Obsahuje 170–173 zbytků a je strukturálně podobný MAGP-1 proteinu (**11**). MAGP-2 je bohatý na serinové a threoninové zbytky a obsahuje RGD motiv (buňku rozpoznávací motiv), díky kterému se váže k integrinovému receptoru $\alpha v\beta 3$ (**12**). Integriny jsou hlavními receptory v extracelulární matrix, mohou aktivovat vnitrobuněčné pochody a zároveň jsou místem pro ukotvení proteinů v extracelulární matrix. MAGP-2 se váže v mnoha tkáních k vláknům, která obsahují elastin i k těm, která elastin neobsahují a pravděpodobně se podílí na buněčné signalizaci během shromažďování mikrofibril a elastogeneze (**11**).

Latentní TGFβ-binding proteins (LTBPs) jsou menší než molekuly fibrilinů, ale také obsahují opakující se cbEGF domény a TB moduly (**28**) (**39**). Specifické TB moduly v LTBP1, LTBP3 a LTBP4 se mohou vázat vnitrobuněčně k TGFβ molekulám. Signální dráhy TGFß rodiny cytokinů kontrolují celou řadu buněčných pochodů včetně proliferace, diferenciace a apoptózy. Tyto signalizační dráhy jsou uskutečňovány díky receptorům typu TGFβR1 a TGFβR2 (transforming growth factor beta receptor 1 a 2). Ty jsou transmembránovými proteiny se Ser/Thr kinázovou aktivitou a podílí se na aktivaci několika signálních drah. TGFβ1 se nejprve váže k receptorům druhého typu (TGFβR2) a dochází k inkor-

poraci do ligand-receptor komplexu (TFGβ dimer plus 4 receptorové molekuly). Signál je poté veden do buňky fosforilací Smad proteinů. Extracelulární signál TGFβ1 je přenesen do cytoplazmy a tak se může podílet ve spolupráci s kofaktory, které se vážou k DNA, na regulaci genové transkripce. Proto hrají LTBP důležitou roli. LTBP-1 se nachází v pokožce, v buněčných vrstvách osteoblastů a v embryonálních dlouhých kostech (**6**) (**33**) (**41**). LTBP-2 je součástí mikrofibril bohatých na fibrilin a elastin, nalézá se v arteriích v spongiózní části kosti (**10**) (**22**) (**40**).

Mutace a abnormální exprese genů TGFBR1 a TGFBR2 jsou spojeny s aterosklerózou a některými typy rakoviny. V nedávné době byla prokázána také souvislost mutací v těchto genech s Loeys-Dietz syndromem (LDS), TGFBR2 mutace byly zaznamenány u Marfanova syndromu 2. typu (MFS2), ale také u familiárních aneurysmat a disekcí hrudní aorty (TAAD) (**7**) (**29**).

Imunohistochemicky byly prokázány některé další proteiny, které asociují s mikrofibrilami, ale doposud víme jen velmi málo o jejich funkci a vlivu na mikrofibrily jako celek. Je to například MFAP-1 (microfibril-associated protein 1), MFAP-3 a MFAP-4 asociující s elastickými vlákny. Během zrání mohou být k mikrofibrilám přidružené amyloidní částice a mohou akumulovat adhezní glykoproteiny jako je například vitronectin (**5**).

Na rozhraní elastin/mikrofibrily či elastická vlákna/buněčný povrch jsou lokalizovány některé další proteiny, které mohou regulovat zásoby tropoelastinu na mikrofibrilách a spojovat elastická vlákna s buněčným povrcheme. Do této skupiny patří emiliny (elastin microfibril interface located protein) a v současné době jsou známy emilin-1, emilin-2, emilin-3 a multimerin (**4**) (**8**). Ve spojení s povrchem elastických vláken je také fibulin 1, 2 a 5 (**21**).

VÝVOJ MIKROFIBRIL

Vztah elastinu a mikrofibril byl v posledních letech často studován. Elastin je secernován jako rozpustný prekurzor tropoelastinu, který se váže na EBP protein (elastin-binding protein). EBP protein zůstává navázán i k secernované molekule tropoelastinu a díky tomu nedochází k předčasnému shlukování vláken a k jejich proteolýze během sekrece. Tento protein se podílí na shlukování elastických vláken v počáteční fázi elastogeneze a následně se sám do těchto vláken ukládá. Pokud je toto schéma vývoje správné, potom přítomnost EBP proteinu ve zralých elastických vláknech zabraňuje proteolýze elastinu a prodlužuje životaschopnost tkáně především v aortě a v elastické chrupavce (**14**). Utváření a formování elastických vláken (elastogeneze) probíhá během embryogeneze a pokračuje i během časného dětství. Během tohoto období je vymezena přesná velikost a orientace jednotlivých vláken ve tkáních.

Studie fibrilinových genů provedené na myších ukazují odlišnou expresi fibrilinu-2, který se v ontogenezi objevuje dříve a po kratší periodu, a fibrilinu-1, který se objevuje později ve vývoji a to během formování orgánových struktur. Tyto výsledky vedou k hypotéze, že fibrilin-1 má především strukturální podpůrnou a nosnou funkci, zatímco fibrilin-2 převážně reguluje časný průběh shlukování elastických vláken (**16**) (**26**) (**45**). Fibriliny jsou produkovány dříve než tropoelastinové zásoby a poté dávají za vznik struktuře známé jako šňůra s korálky. Model molekulárního uspořádání a skládání mikrofibril zůstává rozporuplný

a odvíjí se od rozsahu, do kterého mohou být mikrofibrily nataženy (3) (23) (25). Nevyřešenou otázkou zůstává, jak je takovéto uspořádávání regulováno, aby splňovalo požadavky pro specifickou architektoniku tkáně začleněním obou strukturálních částí a signálních molekul a jak interakce těchto molekul dokáží splnit požadavky na vlastnosti dané pojivové tkáně.

PERSPEKTIVA

Elastická vlákna jsou významnou částí extracelulární matrix pojivových tkání, přesto toho je o nich málo známo. V průběhu poslední dekády bylo objasněno mnohé ohledně organizace a funkce mikrofibril. Nicméně stále zbývá vyřešit několik otázek. Jaká je strukturální a instruktivní úloha jednotlivých proteinů elastických vláken v extracelulární matrix a jak moc přispívají k progresu onemocnění u dědičných a získaných poruch pojivového systému. Vzhledem k dosavadnímu rychlému tempu výzkumu lze očekávat, že v budoucnu budou objasněny i zásadní principy vývoje a formace mikrofibril, stejně tak jako vznik a vývoj patologií dané pojivové tkáně a jejich terapeutické možnosti.

LITERATURA

1. ASCHWORTH, J.L.; SHERRATT, M.J.; ROCK et al.: Fibrillin turnover by metalloproteinases: implications for connective tissue remodelling. Biochem J, 1999, 340: 171–181.

2. ARTEAGA-SOLIS, E.; GAYRAUD, B.; LEE et al.: Regulation of limb patterning by extracellular microfibrils. J Cell Biol, 2001, 154: 275–281.

3. BALDOCK C.; SIEGLER, V.; BAX, D.V. et al.: Nanostructure of fibrillin-1 reveals compact conformation of EGF arrays and mechanism for extensibility. Proc. Natl. Acad. Sci. USA, 2006, 103:11922–11927.

4. BRESSAN, G.M.; DAGA, G.; COLOMBATTI, A. et al.: Emilin, a component of elastic fibers preferentially located at the elastin-microfibril interface. J Cell Biol, 1993, 121: 201–213.

5. DAHLBACK, K.; LJUNGQUIST, A.; LOFBERG et al.: Fibrillin immunoreactive fibers constitute a unique network in the human dermis: immunohistochemical comparison of the distributions of fibrillin, vitronectin, amyloid P component, and orcein stainable stuctures in normal skin and elastosis. J Invest Dermatol, 1990, 94: 284–291.

6. DALLAS, S.L.; KEENE, D.R.; SAHARINEN et al.: Role of the latent transforming growth factor beta binding protein family in fibrillin-containing microfibrils in bone cells in vitro and in vivo. J Bone Mineral Res, 2000, 15:68–81.

7. DISABELLA, E.; GRASSO, M; MARZILIANO, N. et al.: Two novel and one known mutation of TGFBR2 gene in Marfan syndrome not associated with FBN1 gene defects. Eur J HUm Genet, 2006, 14: 34–38.

8. DOLIANA, R.; BOT, S.; MUNGIGUERRA, G. et al.: Isolation and charakterization of EMILIN-2 , a new componentet of the growinf EMELINs family and member of the EMI domain-containing superfamily. J Biol Chem, 2001, 276: 12003–12011.

9. ERIKSEN, T.A.; WRIGHT, D.M.; PURSLOW, P.P. et al.: Role of Ca^{2+} for the mechanical properties of fibrillin. Proteins: Struct Funct Genet, 2001, 45: 90–95.

10. GIBSON, M.A.; HATZINIKOLAS, G.; DAVIS, E. et al.: Bovine latent transforming growth factor beta1-binding protein-2: molecular cloning identification of tissue isoforms, and immunolocalization to elastin.assocaited microfibrils. Mol Cell Biol, 1995, 15: 6932–6942.

11. GIBSON, M.A.; FINNIS, M.L.; KUMARATILAKE, J.L. et al.: Microfibril-associated glycopro-

tein-2 (MAGP-2) is specifically associated with fobrillin-containing microfibrils and exhibits more restricted patterns of tissue localization and developmental expression than its structural relative MAGP-1. J Histochem Cytochem, 1998, 46:871–885.

12. GIBSON, M.A.; LEAVESLEY, D.I.; ASHMAN, L.K.: Micrifibrill-associated glycoprotein-2 specifically interacts with range of bovine and human cell types via alpha vbeta3 integrin. J Biol Chem, 1999, 274: 13060–13065.

13. HENDERSON, M.; POLEWSKI, R.; FANNING, J.C. et al.: Microfibrill-associated glycoprotein-1 (MAGP-1) is specifically located on the beads of the beaded-filament structure for fibrillin--containing microfibril as visualised by rotary shadowing technique. J Histochem Cytochem, 1996, 44:1389–1397.

14. HINEK, A.; RABINOVITCH, M.: The ductus arteriosus migratory smooth muscle phenotype processes tropoelastin to a 52-kDa product associated with impaired assembly of elastic laminae. J Biol Chem, 1993, 268: 1405–1413.

15. HUBMACHER, D.; TIEDEMANN, K.; REINHARDT, D.P.: Fibrillins: From biogenesi of microfibrils to signaling functions. Curr Top Dev Biol, 2006, 75: 93–122.

16. CHARBONNEAU, N.L., DZAMBA, B.J.; ONO, R.N. et al.: Fibrillins can co-assamble in fibrils, but fibrillin fibril composition displays cell--specific differences. J Biol Chem, 2003, 278: 2740–2749.

17. CHARBONNEAU, N.L., ONO, R.N., CORSON, G.M. et al.: Fine tuning of growth factor signals depends on fibrillin microfibril networks. Birth Defects Res Part C Embryo Today, 2004, 72: 37–50.

18. KIELTY, C. M.; SHUTTLEWORTH, C. A.: The role of calcium in the organization of fibrillin microfibrils. FEBS Lett, 1993, 336 : 323–326.

19. KIELTY, C.M.; WOOLLEY, D.E.; WHITTAKER, S.P. et al.: Catabolism of intact fibrillin mocrofibrils by neutrophil elastase, chymotrypsin a trypsin. FEBS Lett, 1994, 351: 85–89.

20. KIELTY, C. M.; SHUTTLEWORTH, C. A.: Microfibrillar elements of the dermal matrix. Microsc Res Tech. 1997, 38: 407–427.

21. KIELTY, C.M.; SHERRATT, M.J.; SHUTTLEWORTH, C.A.: Elastic fibres. J Cell Sci, 2002, 115: 2817–2828.

22. KITAHAMA, S.; GIBSON, M.A.; HATZINIKOLAS, G. et al.: Expression of fibrillins and other microfibril-associated proteins in human bone and osteoblast-like cells. Bone, 2000, 27: 61–67.

23. KUO, C.L.; ISOGAI, Z.; KEENE, D.R. et al.: Effect of fibrillin-1 degradation on microfibril structure. J Bio Chem, 2007, 282: 4007–4020.

24. LEE, B.; GODFREY, M.; VITALE, E. et al.: Marfan syndrome and phenotypically related disorder are linked to two different fibrillin genes. Nature, 1991, 352: 330–334.

25. LEE, S.S.; KNOTT, V.; JOVANOVIC, J. et al.: Structure of the integrin binding fragment from fibrillin-1 gives new insights into microfibril organization. Structure, 2004, 12: 717–729.

26. LIN, G.; TIEDEMANN, K.; VOLLBRANDT, T. et al.: Homo- and heterotypic fibrillin-1 and -2 interactions constitute the basis for the assembly of microfibrils. J Biol Chem, 2002, 277: 50795–50804.

27. NAGASE, T.; NAKAYAMA, M.; NAKAJIMA, D. et al.: Prediction of hte coding sequences of the unidentified human genes. XX. The complete sequences of 100 new c DNA clones from brain with code for large proteins in vitro. DNA Res, 2001, 8: 85–95.

28. OKLU, R.; HESKETH, R.: The latent transforming growth factor beta binding protein (LTBP) family. Biochem J. 2000, 352:601–610.

29. PANNU, H.; TRAN-FADULU, V.; MILEWICZ, D.M.: Genetic basis of thoracic aortic aneurysms and aortis dissections. Am. J. Med. Genet. C. Semin. Med. Genet. Nov, 2005, 15;139(1):10–6.

30. PASQUALI-RONCHETTI, I.; BACCARANI-CONTRI, M.: Elastic fiber during development and aging. J Biol Chem. 1997, 276: 1253–1261.

31. PEREIRA, L.; D'ALESSIO, M.; RAMIREZ, F. et al.: Genomic organization of the sequence coding for fibrillin, the defective gene product in Marfan syndrome. Hum Mol Genet, 1993, 2:961–968.

32. PUTMAN, E.A.; ZHANG, H.; RAMIREZ, F. et al.: FBN2 mutations result in Marfan-like disorder, congenital contractural arachnodaktyty. Nature Genet, 1995, 11:456–458.

33. RAGHUNATH, M.; UNSOLD, C.; KUBITSCHECK, U. et al.: The cutaneous microfibrillar apparatus contains latent transforming growth factor-beta binding protein-1 (LTBP-1) and is a repository for latent TGF-beta1. J Invest Dermatol, 1998, 111:559–564.

34. RAMIREZ, F.; SAKAI, L.Y.; DIETZ, H.C. et al.: Fibrillin microfobrils: Multipurpose extracellular networks in organismal physiology. Physiol Genomics, 2004, 19: 151–154.

35. ROBB, B.W.; WACHI, H.; SCHAUB, T. et al.: Charakterization of an in vitro model of elastic fiber formation. Mol Biol Cell, 1999, 10: 3595–3605.

36. ROBINSON, P.N.; GODFREY, M.: The molecular genetics of Marfan syndrome and related microfibrillopathies. J. Med. Genet, 2000, 37(1): 9–25.

37. SAKAI, L. Y.; KEENE, D. R.; ENGVALL, E.: Fibrillin, a new 350-kD glycoprotein, is a component of extracellular microfibrils. J. Cell Biol, 1986, 103: 2499–2509.

38. SAKAI, L. Y.; KEENE, D. R.; GLANVILLE, R. W. et al.: Purification and partial characterization of fibrillin, a cysteine-rich structural component of connective tissue microfibrils. J. Biol. Chem., 1991, 266: 14763–14770.

39. SINHA, S.; NEVETT, C.; SHUTTLEWORTH, C.A. et al.: Cellular and extracellular biology of the latent transforming growth factor-beta binding proteins. Matrix Biol, 1998, 17: 529–545.

40. SINHA, S.; SHUTTLEWORTH, C.A.; HEAGERTY, A.M. et al.: Expression of the latent TGFbeta binding proteins and association wtih TGFbeta-1 and fibrillin-1 in the response to arterial injury. Cardiovasc Res, 2002, 53: 971–983.

41. TAIPALE, J.; SAHARINEN, J.; HEDMAN, K. et al.: Latent transforming growth factor-beta1 and its binding-protein are components of extracellular-matrix microfibrils. J Histochem Cytochem, 1996, 44:875–889.

42. TASSABEHJI, M.; METCALFE, K.; HURST, J. et al.: An elastin gene mutation producing abnormal tropoelastin and abnormal elastic fibres in a patient with autosomal dominant cutis laxa. Hum. Mol. Genet, 1998, 7:1021–1028.

43. WATSON, R.E.B.; GRIFFITHS, C.E.M.; CRAVEN, N.M. et al.: Fibrillin-rich microfibrils are reduced in photoaged skin. Distribution at the dermal-epidermal junction. J Invest Dermatol, 1999, 112: 782–787.

44. ZHANG, H.: Cloning and charakterization of fibrilin-2, a new extracellular matrix protein. Ph.D. dizertace, City University of New York, New York, NY, 1994.

45. ZHANG, H. HU, W. RAMIREZ, F. : Developmental expression of fibrillin genes suggests heterogenity of extracellular microfibrils. J Cell Biol, 1995, 129 :1165–1176.

Adresa autorky:
Mgr. Jana Šímová
Katedra antropologie a genetiky člověka
Univerzita Karlova
Viničná 7, 128 43 Praha 2
jsimova@centrum.cz

KOSTNÍ KOMPLIKACE PO BCG VAKCINACI

BONE COMPLICATIONS AFTER BCG VACCINATION

KŘEPELA K.

Klinika pediatrie 1. LF UK a IPVZ ve Fakultní Thomayerově nemocnici, Praha
Pediatric Cliníc, Institute for Postgraduate Medical Studies, Prague, CZ

SOUHRN

BCG ostitidy vznikají hematogenní diseminací živých zárodků BCG kmene z místa aplikace vakcíny a pomnožením v kostní dřeni. Jejich vznik souvisí s druhem vakcíny a počtem zárodků, s věkem a imunitním stavem očkovaných. Vyskytují se převážně u dětí očkovaných v novorozeneckém období. Podán rozbor kostních BCG komplikací v České republice za období 1980-2007 (59 případů). Přehled o užitých vakcínách, pohlaví , věku, lokalizaci a léčbě.

Klíčová slova: BCG vakcinace, kostní komplikace po BCG vakcinaci

SUMMARY

Bone complications after BCG vaccination are due to hematogenous dissemination of viable germs of BCG vaccine into bone marrow. Their occurence depends on used vaccines, number of germs, age and imunity status of vaccinated children. Most bone complications are observed after vaccination of newborns. An overview of bone complications after BCG vaccination in the Czech Republic during years 1980-2007 is given (59 cases): used vaccines, sex, age, localization, treatment.

Key words: BCG vaccination, bone complications after BCG vaccination

ÚVOD

Na vzniku komplikací po BCG vakcinaci se podílí vedle techniky aplikace a koncentrace vakcíny použitý BCG kmen, věk očkovaných, imunologická reaktivita očkované populace a interference s dalším očkování (**3, 6, 7, 13, 15**).

BCG ostitidy vznikají hematogenní diseminací živých zárodků BCG kmene z místa aplikace a pomnožením v kostní dřeni. Problematika zvýšeného výskytu

kostních komplikací po BCG vakcinaci se sledovala od poloviny padesátých let zvl. ve Švédsku a Finsku (**1, 14**). Zatímco v ostatních evropských zemích a mimo Evropu byly tyto komplikace popsány ojediněle (0,06/100 000 očkovaných všech věkových skupin), byl výskyt ve Švédsku a Finsku více než padesátkrát vyšší (3,5 resp. 4,6/100 000 očkovaných). Na základě toho bylo v roce 1975 zastaveno ve Švédsku očkování novorozenců a primovakcinace byla přesunuta do věku 14 let. Stejně tomu bylo v Norsku a Dánsku. Jedině ve Finsku, pro stále vysokou incidenci tuberkulózy, v očkování pokračovali. V roce 1979 přešli ale z dánské vakcíny na anglickou vakcínu Glaxo, po které nebyly v Anglii ostitidy popsány. Ve Finsku však byl jejich výskyt pozorován i po této vakcíně. Vzhledem k tomu, že nebylo možno vyloučit souvislost s místem aplikace vakcíny (ve Skandinávii se do té doby očkovalo výhradně do stehna), přešli na očkování do ramene. Tato změna však situaci neovlivnila (**6, 13**).

Časový interval od vakcinace do vzniku příznaků je podle skandinávských autorů dlouhý od 4 do 144 měsíců, nejčastěji 7 až 24 měsíců, v průměru 18 měsíců (**1, 14**). V případech, kde ostitida vznikla za dobu delší než tři a půl roku po očkování, byla vždy postižena jen děvčata. Pokud se provede *histologické vyšetření,* prokáže se specifická tkáň stejného charakteru jako při přirozené tuberkulózní infekci. *Bakteriologický průkaz* s izolací BCG kmene bývá pozitivní u poloviny vyšetřených případů.

Období	**Druh vakcíny počet zárodků**	**Dávka i.d.**	**Komplikace**	
			lokální	**kostní**
1948–1949	dánský kmen 725	0,1 ml	1,0 %	
1950–1979	pražský podkmen 725		0,03 %	0,0 %
1980–1993	Ruská vakcína BCG 1	0,1 ml		51 případů
1980–30.6.1985	500 000–1 500 000		0,10 %	3,7/100 000
1.7.1985–1993	250 000–750 000		0,10 %	2,3/100 000
1994–1996	BCG Behring 500 150 000–300 000	0,05 ml	0,40 %	1/100 000 4 případy
1997–2000	BCG Behring 100 000–300 000	0,1 ml	0,20 %	0,25/100 000 1 případ
2001–2007	SSI Copenhagen 1331 100 000–400 000	0,05 ml	0,40 %	0,5/100 000 3 případy

Tab. 1. BCG vakcíny, očkovací dávka, komplikace po očkování.

V **tab. 1.** jsou uvedeny BCG vakcíny, které se postupně u nás užívaly (**6, 7**). Na výskytu kostních komplikací se podílela převážně ruská vakcína (**2**), užívaná v období 1980–1993 (51 případů), v menší míře pak německá vakcína Behring 500 v období 1994–1996 (4 případy) a vakcína Behring v období 1997–2000 (1 případ) (**4, 6, 9, 10, 11, 13**). Po vakcíně SSI Copenhagen se vyskytly za období 2001–2007 zatím 3 případy. Celkem bylo tedy za období 1980–2007 pozorováno u nás 59 kostních komplikací.

Podle větších soustav pacientů s kostními komplikacemi po BCG vakcinaci, u nichž byl nález potvrzen bakteriologicky nebo histologicky, které shromáždili Lotte a Wasz-Höckert (**8**), bývá nejčastěji postiženo sternum, klavikula, dále dlouhé kosti horních i dolních končetin, v menší míře žebra, drobné kosti končetin, nejméně často páteř a ploché kosti lebky. Kostní postižení bývá ohraničeno na jedno místo, v ojedinělých případech bylo pozorováno současné postižení dvou nebo tří kostí. Výjimku tvoří případ dvanáctileté dívky ve Skandinávii, u níž se po očkování v novorozeneckém věku zjistily změny na osmi místech skeletu (dvě ložiska na lebce, dvě na obratlech, čtyři na žebrech). Nález byl u ní ověřen histologicky a průkaz BCG kmene se zdařil z biopsie žebra a ze žaludeční laváže (**12**).

KOSTNÍ KOMPLIKACE PO BCG VAKCINACI V ČESKÉ REPUBLICE

Pohlaví a věk

Mezi postiženými byl převaha chlapců (36) nad dívkami (23). Převážná většina dětí onemocněla po očkování v novorozeneckém období (12).

Lokalizace	Chlapci	Dívky	Celkem	Histologie		Kultivace BCG		
				pozit.	neprov.	pozit.	negat.	neprov.
Femur	11	4	15	12	3	4	7	4
Tibia	9	1	10	10	0	4	3	3
Humerus	5	4	9	8	1	6	1	2
Fibula	1	0	1	1	0	0	1	0
Radius	1	0	1	1	0	1	0	0
Gonitis	2	2	4	3	1	2	0	2
Coxitis	1	1	2	1	1	1	1	0
Spondylitis	2	4	6	2	4	0	2	7
Costa	1	2	3	3	0	0	1	2
Sternum	1	3	4	4	0	1	3	0
Talus	0	1	1	1	0	1	0	0
Calcaneus	2	0	2	2	0	1	1	0
Metacarpus	0	1	1	1	0	1	0	0
	36	23	59	49	10	22	20	17

Tab. 2. Soubor pacientů s BCG ostitidou v ČR 1980–2007.

Inkubační doba

Interval mezi BCG vakcinací a prvními příznaky onemocnění se pohyboval od jednoho do 45 měsíců, v průměru 15,1 měsíce. Nebyl prokazatelný rozdíl mezi inkubační dobou chlapců a děvčat. Nejvíce případů bylo celkem nahromaděno mezi 7 a 17 měsíci (42 případů) (**13**).

Lokalizace kostních změn

Nejčastější bylo postižení dlouhých kostí (36 případů) a to více u chlapců (27 případů) než u děvčat (9 případů). Z dlouhých kostí to byl nejčastěji femur (15 případů), dále tibie (10 případů) a humerus (9 případů). Postižení kloubů bylo pozorováno v šesti případech (gonitis 4 případy, coxitis 2 případy) a to stejnou měrou u chlapců i u děvčat (po třech případech). Postižení páteře, sterna a žeber bylo ve 13 případech a to častěji u děvčat (9 případů proti 4 u chlapců). Postižení drobných kostí končetin se vyskytlo ve 4 případech. Nebylo pozorováno postižení klíční kosti, které se uvádí v literatuře mezi nejčastějšími, ani plochých kostí lebky a pánve, které bývá naopak nejméně časté. U většiny pacientů byla postižena jediná kost, pouze ve dvou případech byla lokalizace na dvou místech. V jednom případě se po dvouměsíční léčbě ostitidy tibie objevilo postižení bazální falangy čtvrtého prstu pravé ruky (spina ventosa). Ve druhém případě bylo současné postižení femuru a tibie (**13**).

Klinické příznaky

Začátek onemocnění bývá většinou plíživý. Při postižení kloubů a dlouhých kostí jsou prvými příznaky omezení hybnosti a šetření postižené končetiny, někdy bolestivost při palpaci a případně otok v postižené oblasti. Při postižení páteře bývají děti plačtivé, odmítají se posadit nebo postavit. Postupně se zjistí bolestivost obratlových trnů při palpaci a vzniká antalgický blok torakální případně lumbální páteře. V některých případech se zjistí subfebrilní teploty, někdy i horečky. Laboratorně bývá zvýšení sedimentace erytrocytů a leukocytóza. Klinické příznaky a zánětlivé parametry nebývají zdaleka tak bouřlivé, jako u hnisavé, nejčastěji stafylokokové osteomyelitidy. Podobně jako u tuberkulózního postižení kostí je také pro BCG ostitidy charakteristický vznik kostní píštěle nebo sběhlého abscesu v oblasti postižené kosti, které se mohou manifestovat až za řadu měsíců od začátku onemocnění. V souboru 59 dětí se píštěl vytvořila u 9 a sběhlý absces u 4 pacientů (**13**).

Tuberkulinová reakce

Tuberkulinová reakce Mantoux II. (Mx.II.) se pohybovala v rozmezí od 6 do 35 mm, v průměru 13 mm. Negativní výsledek (0–5 mm) byl u osmi pacientů. Její slabší pozitivita, případně i negativní výsledek odpovídá nálezům u kostní, případně jiné mimoplicní formy tuberkulózy (13).

Imunologické vyšetření

Dle literárních údajů nebývá souvislost mezi kostním postižením po BCG vakcinaci a defektem humorální nebo celulární imunity. Pokud bylo imunologické vyšetření provedeno, bylo u většiny pacientů v rozmezí normálních hodnot. U osmi pacientů se zjistily nižší hodnoty sérového IgA, u třech také sekrečního IgA. Výraznější defekt buněčné imunity nebyl zjištěn. Nicméně je velmi zajímavé pozorování, že

velká část postižených neměla po aplikaci vakcíny výraznější lokální reakci v místě očkování ani v regionálních lymfatických uzlinách. U těchto pacientů nebyla tedy tendence omezit průnik BCG kmene do organizmu lymfatickou nebo krevní cestou, což je podmínkou pozdějšího vývoje kostního postižení. Musíme tedy předpokládat určitý lokální, blíže nedefinovatelný a těžko prokazatelný defekt imunitní obrany v bezprostředním okolí aplikace vakcíny, která je u jedinců, kteří neonemocní kostní komplikací, běžná (**13**).

Rentgenologické vyšetření

Rentgenologický nález u BCG ostitidy se nedá odlišit od tuberkulózního postižení. Na dlouhých kostech se v začátku onemocnění prokazuje osteopenie v metafýzách, později se může vytvořit lakunární ložisko nebo velká dutina. Ložisko proniká přes růstovou chrupavku do epifýzy, do kloubu se provalí jen výjimečně. Typickým nálezem bývá periostální reakce. Při postižení páteře se bakterie dostávají hematogenní cestou nejprve do meziobratlové ploténky, která se sníží a odtud se proces šíří na přilehlá obratlová těla. Na nich se prokazuje zpočátku osteopenie, postupně se vytvoří osteolytická ložiska a následná komprese. Někdy se zobrazí stín paravertebrálního sběhlého abscesu (**11, 13**).

Diagnostika

Pro ověření diagnózy je rozhodující histologické a bakteriologické vyšetření. Histologické vyšetření nevyloučí bezpečně tbc proces. Definitivním potvrzením diagnózy je bakteriologický průkaz oslabeného kmene mykobakteria bovis (BCG kmen), který se daří u poloviny případů.

Terapie

Léčba všech případů probíhala za hospitalizace. Fokusy byly ošetřeny chirurgicky a současně získán materiál pro histologické a bakteriologické vyšetření. Imobilizace končetin byla zajištěna sádrovými dlahami; nemocní se spondylitidou byli polohováni v sádrovém lůžku. V léčbě se užívalo nejčastěji dvojkombinace INH (izoniazid) a RMP (rifampicin), v některých případech byl přidán ještě STM (streptomycin), EMB (etambutol) nebo PZA (pyrazinamid). Doba léčby se pohybovala mezi 9 a 12 měsíci, výjimečně déle (**13**).

Průběh onemocnění

V ojedinělých případech zanechalo onemocnění po aplikaci ruské vakcíny trvalé následky ve smyslu zvýšeného růstu nebo zkrácení končetiny nejvíce o 1 cm nebo omezení hybnosti v kloubech postižené končetiny, ne více jak 20 stupňů. Spondylitidy se vyhojily fúzí postižených sousedních obratlových těl, výjimečně se vznikem gibozity. Po německé a dánské vakcíně nebyly trvalé následky pozorovány (**13**).

ZÁVĚR

Osteoartikulární postižení patří k nejzávažnějším komplikacím po BCG vakcinaci. Ve Švédsku byl zvýšený výskyt kostních komplikací důvodem k ukončení hromadné kalmetizace novorozenců v roce 1975 (**6, 13**). V České republice se kostní komplikace při užití dánského kmene Copenhagen a jeho pražského podkmene 725 v letech 1948–1979 nevyskytovaly. Jejich výskyt se objevil teprve po zavedení ruské vakcíny v roce 1980, který dosáhl při užití očkovací

dávky 500 000–1 500 000 zárodků incidence 3,7/100 000 očkovaných. Incidenci se podařilo snížit na 2,3/100 000 očkovaných po snížení dávky na polovinu (**5**). Po německé vakcíně Behring, která obsahovala další snížení dávky na 100 000–300 000 zárodků, se incidence dále snížila na hodnotu pod 1/100 000 očkovaných (**13**). Z toho vyplývá, že **jedním faktorem, který se podílí na počtu kostních komplikací, je očkovací dávka**. Kontrola šarží ruské vakcíny prokázala v roce 1992, že u 66% dětí s kostní komplikací bylo užito šarží s vyšším počtem živých zárodků (**5**). Na mezinárodním sympoziu v Budapešti se již v roce 1985 konstatovalo, že procento komplikací po BCG vakcinaci je přímo závislé na počtu živých bakterií ve vakcíně a bylo proto doporučeno, aby vakcína pro novorozence nepřesáhla 300–400 000 zárodků v očkovací dávce. Dánská vakcína SSI, která se užívá od roku 2001, obsahuje 100 000–400 000 zárodků v očkovací dávce.

Dalším faktorem je věk očkovaných. Kostní komplikace po BCG vakcinaci se vyskytují převážně po očkování v novorozeneckém věku. V uvedeném souboru 59 dětí se kostní komplikace u 57 vyskytla po očkování v novorozeneckém věku. Jen u dvou dětí se komplikace zjistila po přeočkování ve věku jednoho resp. sedmi let.

V neposlední řadě je třeba brát v úvahu **imunologický stav** očkovaného jedince. Prokázaný defekt imunity je kontraindikací BCG vakcinace pro riziko šíření vakcinačního kmene v organizmu. Dle literárních údajů i vlastního pozorování se u pacientů s kostní komplikací po BCG vakcinaci významný defekt humorální nebo celulární imunity neprokazuje. Přesto stojí za zmínku zkušenost, že u velkého počtu dětí z uvedeného souboru nebyla přítomna větší lokální reakce v místě aplikace vakcíny nebo v regionálních lymfatických uzlinách jako známka místní imunitní reakce na očkovací kmen. Lze tedy předpokládat, že u pacientů s kostní komplikací po BCG vakcinaci je přítomen blíže nedefinovatelný **defekt lokální tkáňové imunitní reakce** v bezprostředním okolí aplikace očkovací látky (**13**).

LITERATURA

1. BÖTTINGER, M., ROMANUS, V. et al. Osteitis and other complications caused by generalised BCG-itis. Acta paed. Scand., roč. 71, 1982, s. 471–478.

2. GALLIOVÁ, J., ŠLOSÁREK, M. Základní charakteristika sovětského BCG kmene. BCG zprávy, 1980, č. 19, s. 6.

3. GALLIOVÁ, J., VAŠÍČKOVÁ, Z. Vedlejší reakce po BCG vakcinaci. Čes.-slov. Pediat., roč. 36, 1981, č. 3, s. 155–156.

4. KŘEPELA, K., GALLIOVÁ, J., ŠEJDOVÁ, E., aj. Kostní komplikace po BCG vakcinaci. Čes.-slov. Pediat., roč. 40, 1985, č. 5, s. 263–266.

5. KŘEPELA, K., GALLIOVÁ, J., KUBEC, V., MAŘÍK, I. Vliv snížené dávky BCG vakcíny na výskyt kostních komplikací po kalmetizaci. Čes.-slov. Pediat., roč. 47, 1992, č. 3, s. 134–136.

6. KŘEPELA, K. Tuberkulóza dětí a dorostu a její diferenciální diagnostika.1. vyd., Praha: Maxdorf Jessenius, 1995, 223 s.

7. KŘEPELA, K., MLADÁ, J.: Problematika BCG vakcinace v České republice. Vakcinologie, roč. 2, 2008, č. 3, 97–104.

8. LOTTE, A., WASZ-HÖCKERT, O., et al. BCG complications. Adv. Tuberc. Res., roč. 21, 1984, s. 107–193.

9. MAŘÍK, I., KUBÁT, R., ŠLOSÁREK, M. BCG osteomyelitis et gonitis u batolete. Acta Chir. orthop. Traum. čech., roč. 51, 1984, č. 6, s. 495–503.

10. MAŘÍK, I., KUBÁT, R., FILIPSKÝ, J., ŠLOSÁREK, M., POVÝŠILOVÁ, V. BCG osteitis v ČSR. Stud. pneumol. phtiseol. cechoslov., roč. 48, 1988, č. 7, s. 454–459.
11. MAŘÍK, I., KUBÁT, R., FILIPSKÝ, J., GALLIOVÁ, J. Osteitis Caused by BCG Vaccination. J. Pediatr. Orthop., roč. 8, 1988, č. 3, s. 333–337.
12. MOELL, C., WIEBE, T., HALLBERG, T. BCG vaccination as a cause of multifocal osteomyelitis in a 12 years old girl. Acta paed. Scand., roč. 72,1983, s. 153.
13. NETVAL, M., HOMOLKA, J., KŘEPELA, K. et. al.: Mimoplicní tuberkulóza. 1. vyd., Praha: Grada 2002, 151 s.
14. SCHOPFER, K., MATTER, L. et al. BCG osteomyelitis. Helv. paed. Acta, roč. 37, 1982, s. 73–81.
15. VÍTKOVÁ, E., GALLIOVÁ, J., KŘEPELA, K., KUBÍN, M. Adverse reactions to BCG. Centr. eur. J. publ. Hlth., roč. 3, 1995, č. 3, s. 138–141.

Adresa autora:
Prof. MUDr. Karel Křepela, CSc
Klinika pediatrie 1. LF UK a IPVZ ve FTN
140 59 Praha 4. Krč, Vídeňská 800.
e-mail: karel.krepela@seznam.cz

PERIFERNÍ ELASTICKÁ/POROELASTICKÁ VRSTVA RIGIDNÍCH IMPLANTÁTŮ

PERIPHERAL ELASTIC/POROELASTIC LAYER OF RIGID IMPLANTS

JÍRA A., PETRTÝL M.

ČVUT v Praze – Fakulta Stavební, Katedra mechaniky
Laboratoř biomechaniky a biomateriálového inženýrství

ABSTRAKT

Rigidita implantátů bezprostředně ovlivňuje rychlosti biochemických procesů, a to nejenom na jejich rozhraní se živou tkání, ale i ve stěnách diafýz. Při insuficienci změn napětí (deformací) dochází k retardaci biochemických procesů a následně k patologickým procesům (např. ke vzniku osteoporotické tkáně). Snížení rigidity implantátu, vytvářející „napěťový štít“, je možné dosáhnout pomocí periferní elastické/poroelastické vrstvy (PEL) aplikované jako vnější obal dříku implantátu.

Klíčová slova: biomechanika, rigidní implantát, napjatost, elastická/poroelastická vrstva

ABSTRACT

The rigidity of implants directly affects the velocities of biochemical processes, not only on their interfaces with live tissues, but also on the walls of diaphyses. Insufficient changes in stresses (deformations) lead to the retardation of biochemical processes and successive appearance of pathological processes (e.g. the appearance of osteoporotic bone tissues). The rigidity of the implant (creating the „stress shield“) has been reduced by peripheral elastic/poroelastic layer applied as an outside cover of the implant stem.

Key words: biomechanics, rigid replacements, stress state, elastic/poroelastic layer

ÚVOD

Dosud používané rigidní dříky kyčelních implantátů negativně ovlivňují biomechanochemickou stabilitu umělých náhrad. Klinické statistiky revizních operací (**Obr. 1**) zřetelně prokázaly, že více jak 20% z nich je vyvoláno nestabilitou (uvolněním) dříků rigidních implantátů [6].

Použitím tuhých dříků kyčelních implantátů vždy vzniká v systému „rigidní implantát-kost“ nežádoucí „štítový efekt“. Při fyziologických zatíženích dříků a diafýz dochází k negativním (nežádoucím) tokům napětí (resp. deformací). V důsledku velké tuhosti dříků vznikají v kostní tkáni i nežádoucí lokální koncentrace napětí. Při insuficienci napětí (tj. při poklesu pod dolní mez remodelačního ekvilibria) dochází k nevhodné resorpci kortikalis. Stejně nežádoucí vliv (iniciující resorpci) mají extrémní napětí při překročení horní meze remodelačního ekvilibria. Rigidita implantátů bezprostředně ovlivňuje rychlosti biochemických procesů, a to nejenom na jejich rozhraní se živou tkání, ale i ve stěnách diafýz. Při insuficienci změn napětí (deformací) dochází k retardaci biochemických procesů a následně k patologickým procesům (např. ke vzniku osteoporotické tkáně).

CÍL

Cílem prezentované práce je principiálně modifikovat rigidní dřík kyčelního implantátu z hlediska zvýšení jeho stability v dutině dřeňového kanálu.

METODIKA

Periferní elastická/poroelastická vrstva

Snížení rigidity implantátu, vytvářející „napěťový štít“, je možné dosáhnout pomocí periferní elastické/poroelastické

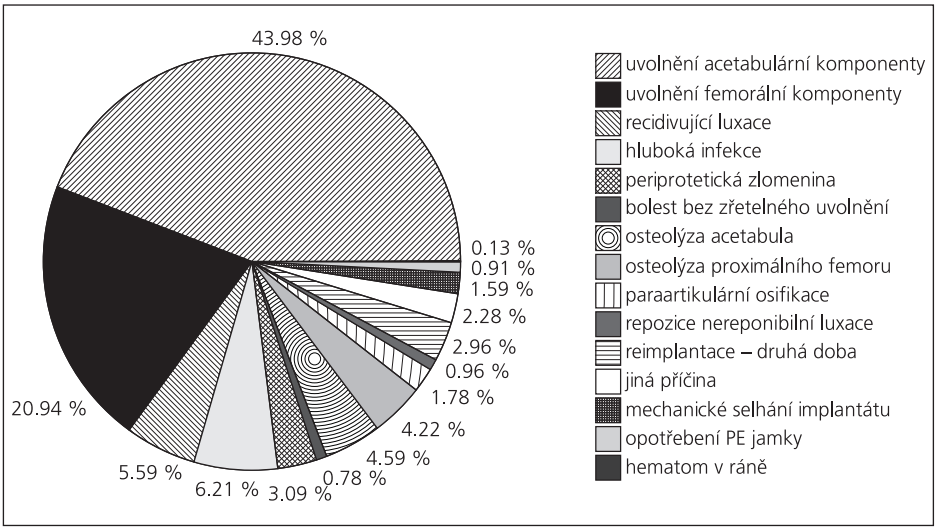

Obr. 1 Statistika důvodů vedoucích k revizním operacím kyčelních implantátů

vrstvy (PEL) aplikované jako vnější obal dříku implantátu. Tato úprava je tvořena například polymerovou anatomicky adaptibilní vrstvou na bázi cykloolefínu s modulem pružnosti v rozmezí 0,5–1,2 GPa. Takto modifikované dříky implantátů jsou vhodnou variantou pro povrchové úpravy kloubních náhrad zajišťující jejich dlouhodobou stabilitu zejména díky vzniku silných fyzikálních a biologických vazeb na rozhraní dřík implantátu-kost. (**Obr. 2**).

Na základě materiálového výzkumu jsme použili kopolymery ethylenu s bicykloheptenem [**8**]. Tyto polymery vykazují poměrně dobrou tuhost a experimentálně (in vivo) již bylo prokázáno, že jsou velmi dobře tolerovány živými tkáněmi. Hlavním přínosem kompozice a způsobu její přípravy je skutečnost, že umožňuje prostřednictvím úpravy obsahu jednotlivých složek nastavení mechanických vlastností materiálu v dostatečně širokém rozsahu tak, aby z ní vyrobené implantáty vykazovaly stejné deformační chování, jako části kostí nebo chrupavek, které mají v konkrétních aplikacích nahradit.

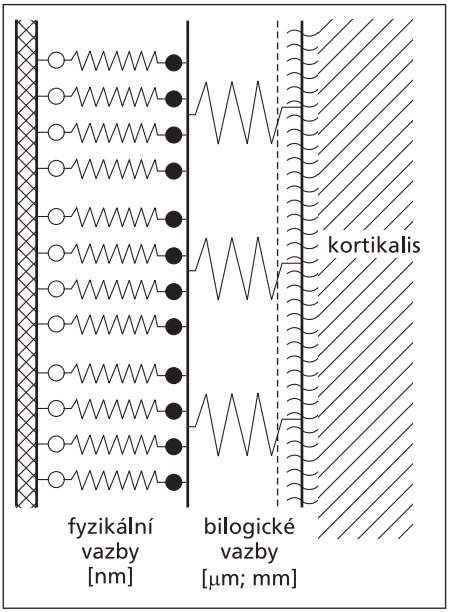

Obr. 2 Vazivové vazební pole zajišťující spojení polymerové matrice se živou tkání kortikalis

Základní podmínka pro zajištění dlouhodobé stability implantátu v dutině femuru je vytvoření vazebních polí mezi povrchem implantátu a kortikalis a dále vznik pojivové orientované vazivové tkáně, která je z jedné strany připojena pomocí kovalentních vazeb a vodíkových můstků (tj. fyzikálních vazeb) k polymerové povrchové vrstvě implantátu a na druhé straně je biologicky vázána ke kortikalis (**Obr. 2**). Na rozhraní mezi polymerem a kortikalis dochází k distanční osteogenezi, při které se nově vznikající kortikální kost přibližuje ke dříku implantátu a obklopuje periferii implantátu. Nově vzniklá kolagenní vlákna pojivové tkáně na rozhraní implantátu a kortikalis se orientují do směrů dominantních hlavních napětí (**Obr. 3**), v souladu s principem funkční a strukturální adaptace živé tkáně na vynucené vnější mechanické/biomechanické účinky.

NUMERICKÁ ANLÝZA

Vzhledem k nutnosti použití metody konečných prvků pro řešení polí napjatosti v kortikalis, bylo nutné vytvořit geometrický model femorální kosti, do kterého byl následně implnatován dřík kloubní náhrady. Při aplikaci metody konečných prvků je důležité dobře formulovat problém pomocí okrajových podmínek a vytvořit odpovídající konečně-prvkovou síť pro danou geometrii.

Analýzy napjatosti ve stěnách femuru byly provedeny na dvou základních modelech sloužících pro srovnání rozdílu mezi systémem kost-kompozitní implantát s povrchovou modifikací (PEL) dříku implantátu a kost-implantát bez povrchové modifikace dříku implantátu. Geometrie femorální kosti použitá v této práci byla získána postupnou segmentací snímků z počítačové tomografie a vektorizací rastrových „voxel mesh“ modelů. Bohužel z počítačové tomografie získáme pouze 2D snímky, které je nutné následně převést postupným spojováním do 3D. Proto byly snímky převedeny pomocí CAD systému do vektorové grafiky, z něhož byly vybrané hranice exportovány v DXF formátu do preprocesoru koneče-prvkového programu LUSAS. Z hraničních bodů, určujících periostální a endosteální povrch kosti, byly vytvořeny spline křivky modelu v jednotlivých příčných řezech a dále spojnice jednotlivých příčných řezů po výšce daného úseku. Sítí spline křivek s jednotnou orientací byly definovány bikubické plochy a následně objemy jednotlivých částí modelu. Objemy

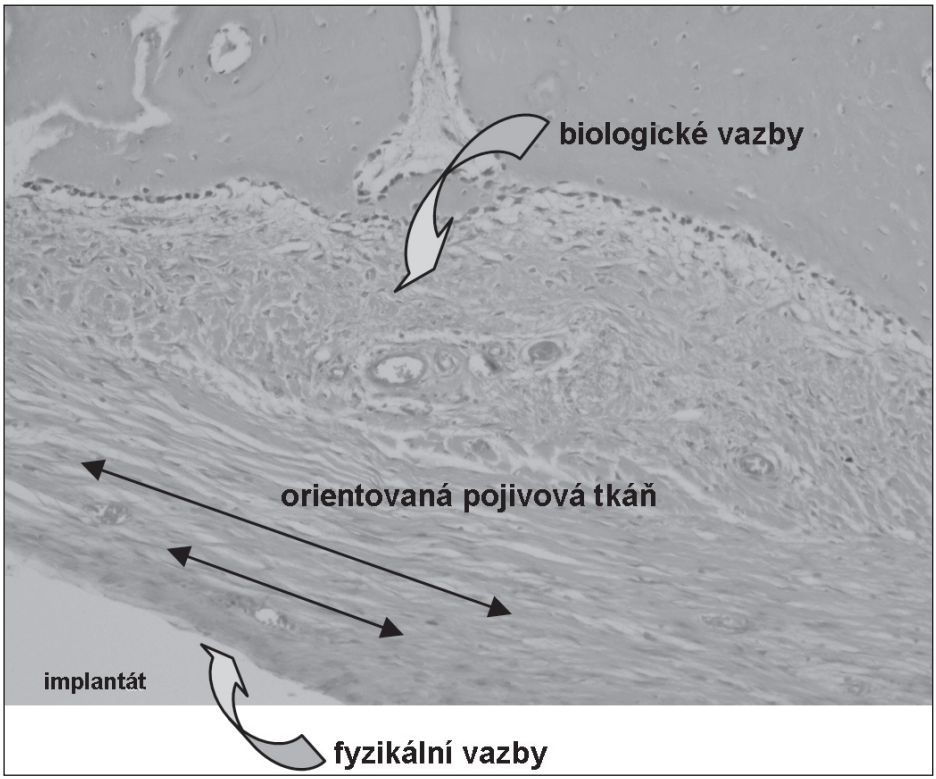

Obr. 3 Pojivová vazivová tkáň orientovaná do dominantních směrů hlavních napětí (Histologický rozbor proveden v patologicko-anatomickém ústavu 1. LF UK a VFN – prof. MUDr. Ctibor Povýšil, DrSc.)

byly diskretizovány prostorovými prvky. Z důvodu složité geometrie a rozdílných materiálů v jednotlivých oblastech femuru byl model rozdělen do několika částí, které mohly být následně pomocí manuálně mapované sítě rozděleny na potřebný počet konečných prvků. Geometrickou náročnost umocňuje nehomogennost materiálu, ze kterého je kost tvořena a současně i křivočará anizotropie. Z důvodu velké časové náročnosti na následný výpočet, byly jednotlivé vrstvy stehenní kosti (kompaktní a spongiózní část) modelovány jako homogenní a ortotropní.

V důsledku dosud nezohledněných vlivů modelačních a remodelačních procesů probíhajících v kostní tkáni při návrzích implantátů, docházelo a dochází ke snížení stability implantátů. I když této problematice není v této práci věnována hlubší pozornost, byla vzata v úvahu nutnost spojitého přenosu zatížení z implantátu do femuru. Diafýzy dlouhých kostí jsou při pohybu zatěžovány proměnlivými dynamickými silami a momenty. Jejich velikosti závisejí zejména na uchycení svalů a vazů, ale i na poloze silových účinků. Mezi dominantní namáhání můžeme zařadit především ohybové momenty a namáhání ve směru podélné osy dlouhé kosti. Přesné určení těchto sil je velice komplikované a jejich stanovením se zabývala řada autorů [**5**]. Samotné stanovení velikostí sil přenášenými svaly je velice obtížné a časově náročné, proto jsme vycházeli z přibližného a i klinicky dostatečně ověřeného Fischer-Pauwelsova modelu (**Obr 4.**)

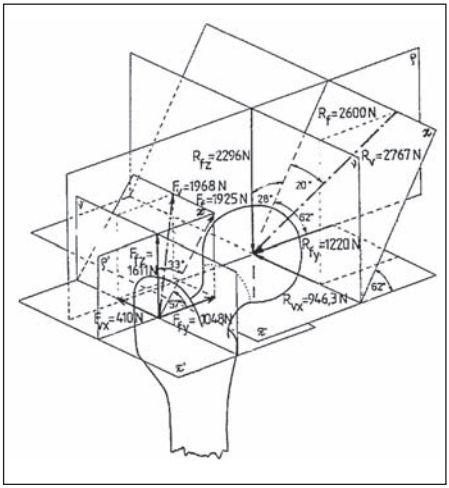

Obr. 4 Vnější silové účinky na proximální část femuru

Porovnávání šíření napětí stěnami kortikalis bylo provedeno na dvou základních modelech, které simulovaly: femur-rigidní implantát opatřený periferní elastickou/poroelastickou vrstvou a femur-klasický rigidní implantáte. Jednotlivé varianty byly posuzovány s ohledem na vazebné tuhosti mezi dříkem implantátu a okolní kostní tkání. Jako dominantní napětí se ukázala normálová napětí σ_y (ve směru osy diafýzy femuru), která byla zjišťována v jednotlivých segmentech diafýzy a vyhodnocována v transverzálních řezech. (**Obr. 5**)

ZÁVĚRY

Z výše uvedených numerických analýz vyplynuly následující nejdůležitější závěry:

1. Aplikací periferní elastické/poroelastické vrstvy (PEL) rigidního dříku dochází k velmi účinné regulaci nežádoucího štítového efektu. Regulace spočívá v řízení vlastností periferní elastické/poroelastické vrstvy. Ve dříku implantátu dochází k poklesu jeho namáhání až o 30%. Pokles namáhání je doprovázen radiální translací jeho maxima směrem k podélné ose jeho dříku.

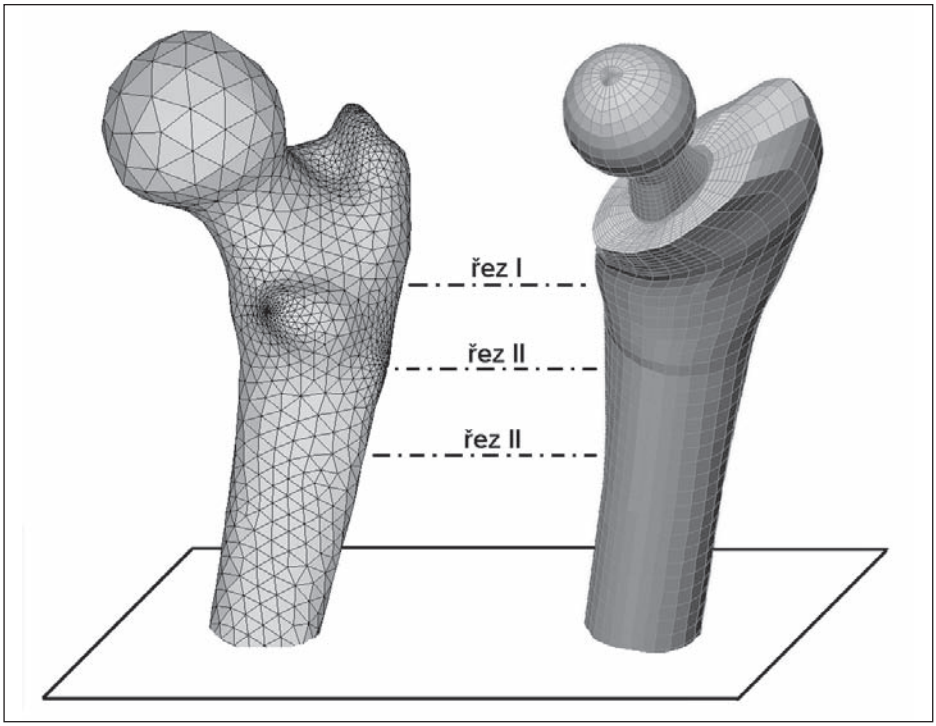

Obr. 5 Schéma polohy transverzálních řezů proximální částí diafýzy femuru

2. Ve stěně diafýzy se aplikováním PELu (s modulem pružnosti cca 0,5–1,2 GPa) pole napětí blíží k fyziologicky přirozeným polím napětí, která vznikají v zatížené diafýze před použitím implantátu.
3. Aplikováním pružné elastické vrstvy se namáhání kostní tkáně s modifikovaným dříkem implantátu blíží namáhání kostní tkáně před implantací a přispívá anatomické adaptaci k variabilní topografii dřeňového kanálu.
4. V případech aplikace periferní elastické vrstvy jsou vytvořeny podmínky pro eliminaci resorpce kostní tkáně. Příznivý nárůst dynamických změn napětí (resp. nárůst dynamických změn deformací) v kostní tkáni, při aplikaci periferní elastické/poroelastické vrstvy, přispívá k urychlení metabolických procesů během pooperační terapie, k houstnutí kostní tkáně a ke zvýšení biomechanické stability dříku ve dřeňovém kanálu.
5. Femorální dříky s elastickou nebo poroelstickou vrstvou také přispívají ke stabilitě acetabulární komponenty kyčelní jamky.
6. Přítomnost kolagenní mediátorové vrstvy vázané k elastickému/poroelastickému povrchu implantátu přispívá také k eliminaci hlubokých infekcí (nekróz).

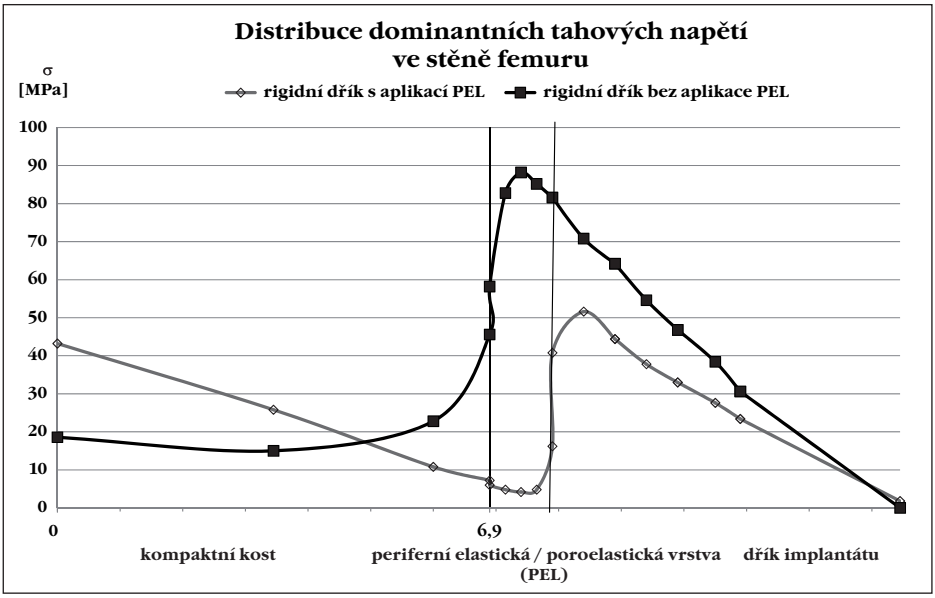

Obr. 6 Rozložení dominantních hlavních napětí ve stěně femuru a rigidního implantátu s povrchovou vrstvou a bez povrchové vrstvy

Poděkování

Práce vznikla v rámci a za podpory Vědeckého záměru č. 6840770012.

Za provedení histologických rozborů prof. MUDr. Ctibor Povýšilovi, DrSc. z Patologicko-anatomického ústavu 1. LF UK a VFN.

REFERENCE

1. PETRTÝL M., DANEŠOVÁ J.: Limitní cykly vzniku, funkční stability a zániku kostní tkáně v jejím objemovém elementu, Osteologický bulletin, roč. 5, č. 4, str. 123–130, 2000

2. PETRTÝL M., JÍRA A., DANEŠOVÁ J.: Composite Stems of Hip Replacements with the Gradient of Elastic Properties (GAP), International Journal of Health Care Engineering, vol. 2, no. 12, s. 160–162, 2004

3. RAISZ L.G., RODAN G.A.: Principles of Bone Biology, Academic Press, San Diego, 2002

4. TENCER A. F., JOHNSON K. D.: Biomechanics in Orthopedic Trauma in Bone Fracture and Fixation, USA, 1994

5. DUDA G.N., HELLER, M., ALBINGER, J., SCHULZ, O., SCHNEIDER, E., CLAES, L.: Influence of muscle forces on femoral strain distribution. J Biomech, 1998, 31, 841–846

6. Národní registr kloubních náhrad 2006, Koordinační středisko pro resortní zdravotnické informační systémy, Praha, 2006

7. PETRTÝL M., DANEŠOVÁ J., JÍRA A., BASTL Z., KRULIŠ Z., et al.: Suspensory Ligament System of Composite Replacements, Human Biomechanics 2006, Hrotovice

8. Z. KRULIŠ, Z. HORÁK, M. PERTRTÝL: CZ PATENT PV 2006–70

Adresy autorů:
Ing. Aleš Jíra
ČVUT v Praze, Fakulta stavební
Thákurova 7, 166 29 Praha 6
email: ales.jira@fsv.cvut.cz

Prof. Ing. Miroslav Petrtýl, DrSc
ČVUT v Praze, Fakulta stavební
Thákurova 7, 166 29 Praha 6
email: petrtyl@fsv.cvut.cz

OBJEKTIVIZACE PORUCH LOKOMOCE A ROVNOVÁHY U PACIENTŮ S NEUROLOGICKÝM ONEMOCNĚNÍM

SCHWABOVÁ J.[1], ZAHÁLKA F.[2], ZEDKA M.[1], KOMÁREK V.[1], NOVÁKOVÁ H.[2], MALÝ T.[2], HRÁSKÝ P.[2], VYHNÁLEK M.[3], ZUMROVÁ A.[1]

[1] Klinika dětské neurologie UK 2. LF a FN Motol, Praha

[2] Fakulta tělovýchovy a sportu, Praha

[3] Neurologická klinika UK 2. LF a FN Motol, Praha

SOUHRN

Poruchy lokomoce a rovnováhy doprovázejí řadu neurologických onemocnění dětského i dospělého věku. Nutnost jejich objektivizace je evidentní zejména u pacientů s chronicky progredujícím, například neurodegenerativním onemocněním nervového systému.

Cílem naší práce je optimalizovat soubor neurofyziologických metod, které mohou objektivizovat spinocerebelární symptomatologii a zároveň ozřejmit změny jak v primárních, tak i kompenzačních (sekundárních) změnách stability a rovnováhy pacientů.

Vhodné parametry, které by nejvíce korelovaly s klinickým stavem pacienta a byly tak vhodnými markery k longitudinálnímu sledování i ke sledování efektu fyzioterapie testujeme u pacientů s typickou chronicky se rozvíjející spinocerebelární symptomatologií, tedy u pacientů s verifikovanou autosomálně dominantní spinocerebelární ataxií a ataxií Friedreichovou.

Klíčová slova: stabilometrie, 3D analýza, prostorová analýza pohybu, Friedreichova ataxie, Autosomálně dominantní spinocerebelární ataxie

ABSTRACT

Locomotion and balance impairments are frequent clinical symptoms in neurological disorders in children or adults. The importance of their objectification is the most noticeable in patients with chronic progressive (for example neurodegenerative) disorders of central nervous system (CNS). The aim of our study is preparing set of examination

which will be helpful in objectification of clinical features (specific and non specific) accompanying neurological disorders. We examine patients with Friedrich ataxia (FRDA) and with autosomal dominant spinocerebellar ataxia (ADSCA) – both groups genetically.

We plan use these results to evaluate available parameters correlate with clinical findings and use them in physiotherapy. The first very importance step is to define the methodology which we present in this paper.

Keywords: stabilometry, 3D motion analysis, Friedreich ataxia, Autosomal dominant spinocerebellar ataxia

ÚVOD

Poruchy lokomoce a rovnováhy jsou klinické symptomy, které doprovázejí velké množství neurologických onemocnění, jak v dětství, tak i v dospělém věku. Objektivizace těchto symptomů stojí v současné době na klasickém neurologickém vyšetření a různých speciálních klinických testech – škálách. O jejich využití jak v longitudinálních, tak i průřezových studiích u jednotlivých onemocnění se vedou četné diskuse (objektivita, časová náročnost, lidský faktor, senzitivita) a postupně se optimalizují různé modifikace.

Nutnost objektivizace postižení lokomočního systému je evidentní zejména u pacientů s chronicky progredujícím (neurodegenerativním) onemocněním nervového systému. Důvodů je několik – srovnávání pacientů v čase a tedy monitorace progrese onemocnění, záchyt pacientů v klinicky němé presymptomatické fázi, pochopení kompenzačních mechanismů pro udržení rovnováhy, stejně jako objektivizace změn typických pro postižení jednotlivých systému nervové soustavy souvisejících s lokomocí.

Jako cílovou skupinu jsme pro náš projekt vybrali pacienty s Friedreichovou ataxií (FRDA) a autosomálně dominantní spinocerebelární ataxií (AD SCA). Tato onemocnění patří do skupiny hereditárních neurodegenerativních (neurometabolických, neurogenetických) onemocnění. Nejčastějším prvním příznakem je nejistota chůze a poruchy rovnováhy. Z neurologického hlediska se do klinického obrazu u pacientů s FRDA více promítá postižení zadních provazců, mozečku a jeho drah, postižení periferních neuronů. U AD SCA pacientů je to častěji symptomatologie mozečková. Klinický obraz je však variabilní a většinou neumožňuje předem zacílit DNA diagnostiku. U obou skupin může dojít ke kognitivní deteoriaci (**6, 12, 15**) a mohou se objevit i psychické obtíže (deprese) (**6, 12, 15**).

Předchozí práce věnovaly pozornost stabilitě, změnám chůze a motorických vzorců při provedení jednotlivých úkonů u zdravých jedinců (**10**), u pacientů s ataxií (**14**), několik prací se v tomto kontextu věnovalo i konkrétně pacientům s ADSCA. K vyšetřování byly použity tenzometrické desky a jejich různé modifikace (**1, 16, 17**), multisenzorické plošiny (**8**), 3D analýza pohybu (**1**), elektromyografie, gonometrie. Na základě těchto studií jsme vytvořili prezentovaný vyšetřovací protokol.

METODIKA

Vyšetřili jsme 20 jedinců s poruchou stability a lokomoce a 10 zdravých jedinců, který nemají v anamnéze žádné neurologické postižení nebo úraz. Skupinu nemocných jedinců tvoří pacienti s neurodegenerativním onemocněním prokázaným na biomolekulární úrovni (Friedreichova ataxie a autosomálně dominantní spinocerebelární ataxie typu 1 a 2).

Samotnému laboratornímu vyšetření předcházelo jak u pacientů, tak i u zdravých kontrol neurologické vyšetření a ohodnocení neurologického, psychického a kognitivního stavu pomocí mezinárodně používaných testů – *International Cooperative Ataxia Rating Scale (ICARS)* (**21**), *Activities-specific Balance Confidence (ABC) scale*, *Test běžných denních činností pro pacienty s postižením rovnovážného systému*, *Zungova škála deprese (Zung Self-Rating Depression Scale)* (**23**) a *Mini Mental State Examination (MMSE)* (**5**).

Celé testování trvá 30 až 45 minut. V případě patologického neurologického nálezu u zdravých kontrol je vyšetřování ukončeno.

Toto extenzívní testování před samotným vyšetřením laboratorním má několik důvodů: ICARS škála (**21**) je mezinárodně používána u pacientů s ataxií proto byly zařazena i do našeho vyšetřovacího protokolu. S ABC scale a Tinetti Performance-Oriented Mobility Assessment Tool jsme neměli předcházející zkušenost, zařazení do vyšetřovacího protokolu bylo na základě práce M. Bakkera et al. (**1**). Test běžných denních činností pro pacienty s postižením rovnovážného systému je testem často využívaným u pacientů s vestibulární symptomatologií, protože hodnotí dopad onemocnění na provedení základních denních činností, což je důležitým markerem pro život pacienta ve společnosti. Jak už bylo výše uvedeno, jeden z klinických projevů u pacientů s FRDA a AD SCA je kognitivní deteriorace, která může mít vliv na lokomoci a stabilitu (**11, 22**). Z toho důvodu orientačně vyšetřujeme mentální schopnosti pomocí testu Mini Mental State. Několik prací prokázalo možnou souvislost mezi poruchami lokomoce a stability a depresivním laděním pacientů (**11, 22**), a proto jsme do vyšetřovacího protokolu zařadili i jednoduchý orientační test k stanovení deprese. Také nás zajímalo, zda případné depresivní ladění nemůže mít dopad na výsledky ABC scale a Testu běžných denních činností pro pacienty s postižením rovnovážného systému.

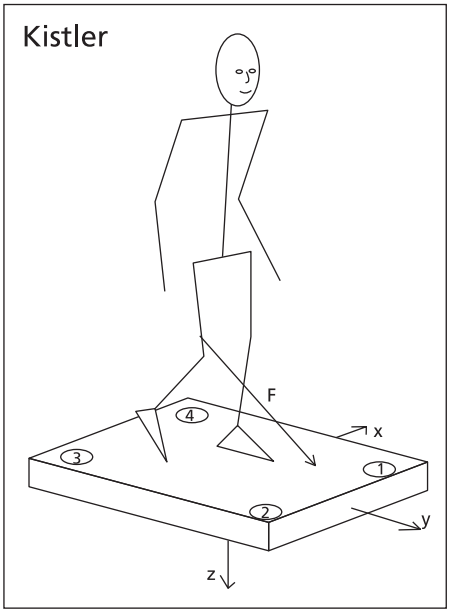

Obrázek 1. Tensometrická deska Kistler

Laboratorní vyšetření je rozděleno do 2 částí: stabilometrické vyšetření a kombinovaná prostorová analýza pohybu.

Cílem u stabilometrického vyšetření je porovnat naše výsledky s výsledky z předcházejících prací a zároveň tyto výsledky srovnat s daty, které nám poskytuje stabilometrické vyšetření na RS scanu (přenosná plošina).

1. stabilometrické vyšetření

Stabilometrické vyšetření probíhá na desce Kistler, která je klasicky používaným zařízením pro měření stability. Vyšetření probíhá jak se zrakovou kontrolou, tak i bez ní, což je to v souladu s používaným stabilometrickým protokolem (**10**). Zároveň je to vyšetření, které by mělo objektivizovat zadněprovazcovou symptomatologii použitím tzv. Rombergova indexu.

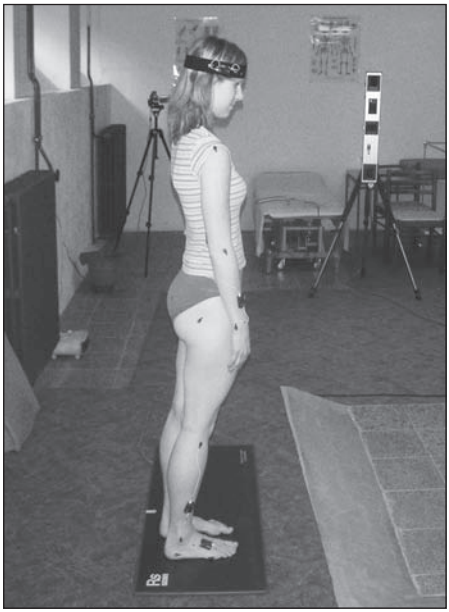

Obrázek 2. CODA motion

Stabilometrické vyšetření probíhá na desce Kistler a na plošině RSscan. Deska Kistler patří mezi tenzometrické desky (**obr. 1**). Tyto zařízení měří reaktivní sílu podložky (GFR, Ground Reaction Force) a vypočítavá polohu COP (Centre Of Pressure), což je bod působení GFR (**7**). Za určitých okolností, např. ve stabilním stoji, je poloha COP téměř totožná s průmětem těžiště těla na podložku, avšak za jiných situací se jejich poloha liší (**7, 18, 19**).

RSscan je systém, kterého součástí je multisensorická měrná plošina spojená s měřící a vyhodnocovací jednotku, kterou je počítač. Ten vyhodnocuje tlakové zatížení jednotlivých senzorů a následně vypočítává středy tlakového působení v ploše kontaktu.

Při stabilometrickém vyšetření využíváme standardní testovací protokol (**10**). Při vyšetření se kombinuje stoj úzký/široký a oči otevřené/ zavřené. Toto vyšetření probíhá nejdříve na tenzometrické plošině, poté na multisenzorické desce, pacient se po každém vyšetření posadí.

stoj široký	oči otevřené	30 s
stoj široký	oči zavřené	30 s
stoj úzký	oči otevřené	30 s
stoj úzký	oči zavřené	30 s

Schéma 1. Protokol při stabilometrickém vyšetření

2. kombinovaná prostorová analýza pohybu

Ke kombinované prostorové analýze pohybu používáme jak multisenzorickou plošinu, tak i systém pro 3D analýzu pohybu. Důvodem je srovnání prostorové analýzy pohybu s tlakovými změnami na pod-

ložce. Při kombinované analýze pohybu využíváme cviky, které již byly v literatuře popsány a to – předpažení (**2, 3**), postavení se na špičky (**4, 13**) a kombinace těchto dvou cviků. Vyšetření je zaměřeno zejména na koordinaci a tedy mozečkovou symptomatologii, zajímá nás jak tlakový, tak i motorický vzorec a také reakce vyšetřovaných na instabilitu.

K 3D pohybové analýze používáme systém videokamer a softwar TEMA Bio a systém CODA motion. Na těle sledované osoby jsou nalepeny značky na palpačně určitelných místech, které jsou snímané (**obr. 2**):

1. U TEMA Bio kamerami a nahrané záznamy se dále zpracovávají softwarem TEMA Bio, který umožňuje automatický odečet označených značek v obraze;



Obrázek 3. CODA motion, 3D analýza pohybu

2. U systému CODA Motion s analytickou jednotkou CX1se pomocí zabudovaných snímačů vypočítává prostorová poloha značky. U CODA Motion systému je využíváno značek na bázi LED (Light-emitting diode) diod (**obr. 3**).

Jedinci jsou testováni naboso. Základní pozice je přímý stoj a ruce podél těla. Dále jsou instruováni k provedení jednotlivých cviků - výponu s očima otevřenýma a zavřenýma, k předpažení s očima otevřenýma a zavřenýma a ke kombinaci výpon a předpažení s očima otevřenýma a pak zavřenýma.

Výpon	otevřené oči
Výpon	zavřené oči
Předpažení	otevřené oči
Předpažení	zavřené oči
Výpon + předpažení	otevřené oči
Výpon + předpažení	zavřené oči

Schéma 2. Vyšetřovací protokol při kombinované prostorové analýze pohybu

Celé vyšetření (neurologické vyšetření, otestování a samotné laboratorní vyšetření) trvá cca. 60 minut. Po vyhodnocení pilotní studie v závislosti na výsledcích očekáváme restrikci vyšetření v části testovací stejně jako v samotném laboratorním vyšetření.

VÝSLEDKY

Vyšetřili jsme 11 pacientů – 5 s FRDA a 6 s SCA 2, z nich byly čtyři ženy a 7 mužů, a 5 zdravých kontrol. Průměrný věk pacientů byl 32,7 roku.

Průměrná hodnota MMSE byla 27,2, což je hodnota, která bývá u pacientů bez

poruchy kognitivních funkcí. Pouze u jednoho pacienta byl hraniční nález a druhý s nálezem demence mírného až středně těžkého stupně.

Průměrná hodnota v Zungově škále deprese byla 36,8. Pouze jeden pacient měl dle škály známky lehké deprese.

Průměrná hodnota ICARS byla 36,3/100, nejvyšší hodnota byla 66/100.

Průměrná hodnota Testu běžných denních činností pro pacienty s postižením rovnovážného systému byla 95,54 (normální stav 28, maximum 280).

ABC scale měla průměrnou hodnotu 53, 44% přičemž jeden pacient tuto škálu nevyplnil. Tato hodnota je poměrně nízká a tedy významná (100% znamená fyziologický stav motoriky), je na dolní hranici středně těžké poruchy.

Stabilometrické vyšetření prokázalo vyšší kmitočet v přímém stoji při otevřených i zavřených očích. Tento nález se u pacientů se zadněprovazcovou symptomatologií zvýraznil - objektivizovali jsme Rombergův test.

Při kombinované 3D motion analýze výponu jsme prokázali změnu průběhu tlakového vzorce, který se odlišoval od zdravých kontrol. Byl změněn jak při očích otevřených, tak i zavřených. 3D motion analýza prokázala změnu v pohybovém vzorci a poruchy koordinace.

DISKUSE

Mnohé předcházející studie pacientů s poškozením mozečku nebo jeho drah a poškozením zadních provazců míšních potvrdily důležitost těchto struktur pro koordinaci pohybu a udržení rovnováhy. Naše práce zkoumá vliv degenerativního poškození mozečku a zadních provazců na změnu pohybových stereotypů a posturální rovnováhy u tří skupin:

a) pacientů s autosomálně dominantní spinocerebelární ataxií,
b) pacientů s Friedreichovou ataxií – diagnózy všech pacientů verifikovány na DNA úrovni
c) kontrolní skupiny zdravých lidí.

První výsledky ukazují změny v koordinaci a provedení jednotlivých pohybů mezi pacienty a zdravou kontrolou. Nejvíce výtěžné se jeví zejména provedení kombinovaného úkolu – postavit se na špičky a zároveň zvednout paže. Rozdíly mezi pacienty s ADSCA a FRDA jsou zatím nesignifikantní, avšak jedná se zatím o pilotní studii s malým vzorkem pacientů.

Naším cílem je najít specifické patologické hybné vzorce u pacientů se spinocerebelární ataxií a tyto výsledky implementovat do diagnostiky a rehabilitace u pacientů s touto symptomatologií.

Stěžejným problémem předkládané studie je rozmanitost a komplexnost neurologického nálezu u pacientů s FRDA a AD SCA. Pro experimentální model by bylo výhodné mít pacienty s výhradně buď mozečkovou, nebo zadněprovazcovou, nebo případně extrapyramidovou symptomatologií. Na druhé straně z klinického hlediska se velice často potkáváme právě s pacienty, kteří mají symptomatologii vycházející z různých etáží nervového systému.

Předpokládáme, že větší množství získaných dat umožní najít vhodné parametry k rutinnímu sledování. Obtížnější však bude interpretace výsledků, nejen pro ne zcela objasněnou funkci jednotlivých částí nervového systému při udržování stability a při lokomoci, ale také pro úzké propojení těchto systémů. Některé práce (**8**) naznačují, bude pro sledování klinického

stavu pacienta bude důležitější monitorace stability a lokomoce jako takové, než snaha tento pojem rozdělit na jednotlivé neurologické entity.

LITERATURA

1. BAKKER M, ALLUM JH, VISSER JE et al. Postural responses to multidirectional stance perturbations in cerebellar ataxia. Exp Neurol. 2006;202:21–35

2. BOUISSET S, RICHARDSON J, ZATTARA M. Do anticipatory postural adjustments occurring in different segments of the postural chain follow the same organisational rule for different task movement velocities, independently of the inertial load value? Exp Brain Res. 2000;132:79–86

3. BOUISSET S, ZATTARA M. Biomechanical study of the programming of anticipatory postural adjustments associated with voluntary movement. J Biomech. 1987;20:735–742

4. DIENER HC, DICHGANS J, GUSCHLBAUER B et al. Associated postural adjustments with body movement in normal subjects and patients with parkinsonism and cerebellar disease. Rev Neurol (Paris). 1990;146:555–563

5. FOLSTEIN MF, FOLSTEIN SE, MCHUGH PR. „Mini-mental state“. A practical method for grading the cognitive state of patients for the clinician. J Psychiatr Res. 1975;12:189–198

6. GESCHWIND DH. Focusing attention on cognitive impairment in spinocerebellar ataxia. Arch Neurol. 1999;56:20–22

7. GOLDIE PA, BACH TM, EVANS OM. Force platform measures for evaluating postural control: reliability and validity. Arch Phys Med Rehabil. 1989;70:510–517

8. IENAGA Y, MITOMA H, KUBOTA K et al. Dynamic imbalance in gait ataxia. Characteristics of plantar pressure measurements. J Neurol Sci. 2006;246:53–57

10. KAPTEYN TS, BLES W, NJIOKIKTJIEN CJ et al. Standardization in platform stabilometry being a part of posturography. Agressologie. 1983;24:321–326

11. KOSE N, CUVALCI S, EKICI G et al. The risk factors of fall and their correlation with balance, depression, cognitive impairment and mobility skills in elderly nursing home residents. Saudi Med J. 2005;26:978–981

12. KISH SJ, EL-AWAR M, STUSS D et al. Neuropsychological test performance in patients with dominantly inherited spinocerebellar ataxia: relationship to ataxia severity. Neurology. 1994;44:1738–1746

13. LIPSHITS MI, MAURITZ K, POPOV KE. Quantitative analysis of anticipatory postural components of a complex voluntary movement. Hum Physiol. 1981;7:165–173

14. MAURITZ KH, DICHGANS J, HUFSCHMIDT A. Quantitative analysis of stance in late cortical cerebellar atrophy of the anterior lobe and other forms of cerebellar ataxia. Brain. 1979;102:461–482

15. MCMURTRAY AM, CLARK DG, FLOOD MK et al. Depressive and memory symptoms as presenting features of spinocerebellar ataxia. J Neuropsychiatry Clin Neurosci. 2006;18:420–422

16. MURRAY MP, SEIREG AA, SEPIC SB. Normal postural stability and steadiness: quantitative assessment. J Bone Joint Surg Am. 1975;57:510–516

17. NJIOKIKTJIEN C, DE RIJKE W. The recording of Romberg‘ test and its application in neurology. Agressologie. 1972;13:Suppl C:1–7

18. SPAEPEN AJ, VRANKEN M, WILLEMS EJ. Comparison of the movements of the center of gravity and of the center of pressure in stabilometric studies. Agressologie. 1977;18:109–113

19. THOMAS DP, WHITNEY RJ. Postural movements during normal standing in man. J Anat. 1959;93:524–539

20. TINETTI ME. Performance-oriented assessment of mobility problems in elderly patients. J Am Geriatr Soc. 1986;34:119–126
21. TROUILLAS P, TAKAYANAGI T, HALLETT M et al. International Cooperative Ataxia Rating Scale for pharmacological assessment of the cerebellar syndrome. The Ataxia Neuropharmacology Committee of the World Federation of Neurology. J Neurol Sci. 1997;145:205–211
22. TURCU A, TOUBIN S, MOUREY F et al. Falls and depression in older people. Gerontology. 2004;50:303–308
23. ZUNG WW. A Self-Rating Depression Scale. Arch Gen Psychiatry. 1965;12:63–70

Adresa autorky:
MUDr. Jaroslava Schwabová
Klinika dětské neurologie UK 2. LF a FN Motol
V Úvalu 84, Praha 5 - Motol, 150 06

LANGERHANS CELLS HISTIOCYTOSIS OF THE PELVIS – DIFFICULTIES IN DIAGNOSIS AND TREATMENT. TWO CASES

HISTIOCYTÓZA LANGERHANSOVÝCH BUNĚK PÁNVE – OBTÍŽE PŘI DIAGNOSTICE A LÉČENÍ. DVA PŘÍPADY

OSTROWSKI J., KARSKI T., KANDZIERSKI G., STEFANIAK M.[1] J., KARSKI J., KAŁAKUCKI J., SKOMRA D., MATUSZEWSKI Ł.[2]

Department of Pediatric Orthopedics and Rehabilitation
Children's Hospital, Medical University of Lublin, Poland
Head: Prof. Tomasz Karski, MD

[1] Departament of Pediatric Hematology and Oncology Children's Hospital Medical University of Lublin, Poland
Head: Prof. Jerzy Kowalczyk, MD

[2] Departament of Pathomorphology of Medical University of Lublin, Poland
Head: Prof. Elżbieta Korobowicz, MD.

SUMMARY

Langerhans cell histiocytosis (LCH) is a rare disorder that occurs when in blood there are too many histiocytes (specific white blood cells) called the Langerhans cell. LCH can be found in ribs, sternum, long bones e.g in the arms and legs, also vertebra of the spine, skull and in pelvis. The diagnosis is difficult and requires nuclear imaging, CT or MR imaging. We present two patients with histiocytosis in pelvis.

Key words: histiocytosis, Langerhans, bone cyst.

INTRODUCTION

The Langerhans cells normally reside in the skin and help fight infections and destroy certain foreign substances in the body. In Langerhans cell histiocytosis (LCH), these cells accumulate in bones and in other parts of the body, particu-

larly in the head and in the neck, causing a wide range of problems. Although LCH can occur in people in every age a majority of cases occur in children under 10 years of life. In literature were described child under 1 year of life [**6**].

CLINICAL SIGNS OF LANGERHANS CELLS HISTIOCYTOSIS

LCH can result in symptoms in one or in several parts of the body. The symptoms vary widely and may resemble other medical conditions. Common symptoms include: skin rash, tenderness or pain originating from a bone, loose or lost teeth, swollen gums, multiple ear infections, eyelid swelling and other vision problems, excessive thirst and urination, fever and night sweats, weakness, failure to gain weight [**2, 8**]

In addition to a complete medical history and physical examination, diagnostic procedures for LCH may include: x-rays, magnetic resonance imaging (MRI); computerized tomography scan (CT); bone biopsy.

We present two cases of children with LCH in pelvis region.

Fig. 1. Case 1. A girl 14 years old. Cyst in iliac bone – diagnosis was not confirmed in that time.

CASE 1

Girl 14 years old; admitted to the emergency ward due to pains of the left side of pelvis and hip region. Changes in the left iliac bone on X-ray picture were firstly described as "shadows of bowels" (**Fig. 1**) and primary diagnosis was: inflammation of muscles of pelvis. She received prescription for antiphlogistic drugs and returned home. After a few days she came back to the hospital without any improvement. She was admitted to the Department for more precise diagnostic. Nuclear imaging showed a hole in the left iliac bone with increase of metabolism of periphery part of the iliac bone and destruction in the central part. Computerized tomography showed destruction of the iliac bone of 3 cm in diameter with interruption of bone and periosteum, widening of iliac and gluteus major muscles and obliteration of the structure of these muscles. In differential

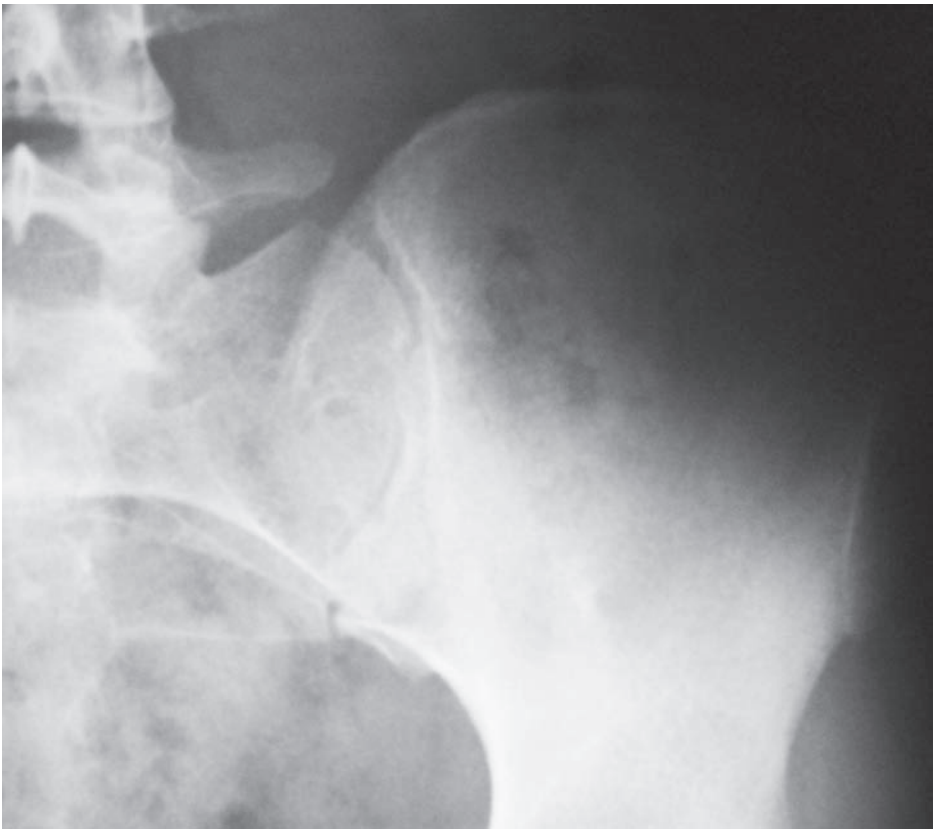

Fig. 2. Case 1. X-ray after treatment. In left iliac bone only small cyst – diameter approximately 1 cm.

Fig. 3. Case 2. A girl 2 years old, cyst of iliac left bone.

diagnosis an inflammation or Ewing sarcoma were taken under consideration.

Patient was operated on. Exculpate of the hole of the iliac bone was performed and later drainage for 7 days. Histopathology showed histiocytosis cells and giant cells. Follow-up examination 6 years after the operation in X-ray shows only a small hole 1 cm in diameter in iliac bone (**Fig. 2**). Patient sometimes feels minor pains in pelvis

CASE 2

Girl 1 year 8 months old; admitted to the hospital due to pains of the right hip after ear and respiratory tract infection with high fever, cough, and cold seizures. In clinical examination and medical history: delivery in 35th week, increase of stress of muscles of lower limbs (positive QST - Quick Stress Test), limitation in range of right hip motion. X-ray picture of the pelvis with hips was without changes of ilium.

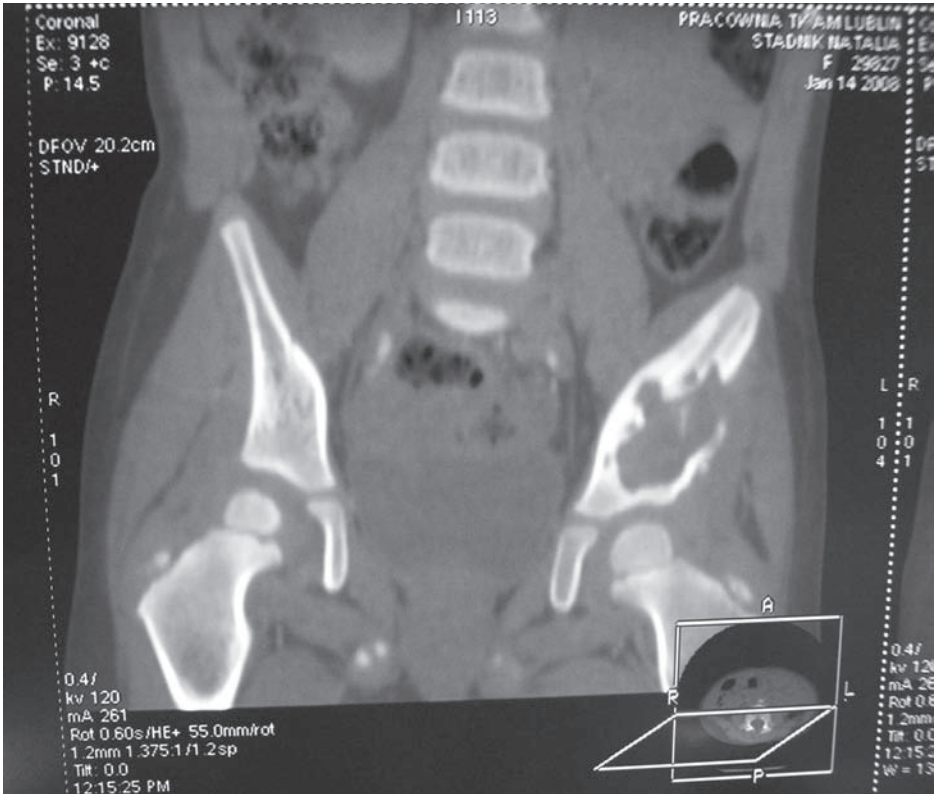

Fig 4. Case 2. CT scan appeared big cyst of the left ilium.

USG examination of hips joints shows liquid in right hip joint. Diagnosis: coxitis fugax of the right hip. Due to inflammation changes in respiratory tract the child was treated with antibiotics for 10 days. After 6 month the girl complained of pains and left leg limping and was treated in Rheumatology Department where she was diagnosed with iliac bone tumor (**Fig. 3**) and was moved to Orthopedic Department. In clinical examination: small limitation of external and internal rotation of the left hip, widening of the left buttock, standing and walking in abduction of both legs. In investigation frequent throat infections.

Oncologic consultant basing on clinical examination, X-ray pictures and CT scan (**Fig. 4**) suggested Ewing sarcoma and biopsy was recommended [**1**].

The biopsy comprised material from 3 places: edge of the tumor, front-upper part and the centre of tumor which was empty and without liquid. After trepan biopsy the diagnosis Langerhans cell histiocytosis was specify by histochemical investigation (**Fig. 5**).

TREATMENT

Because of extensive bone destruction affecting peri-acetabular region and disruption of the cortical parts of iliac bone which is visible in plain X-ray and CT scans

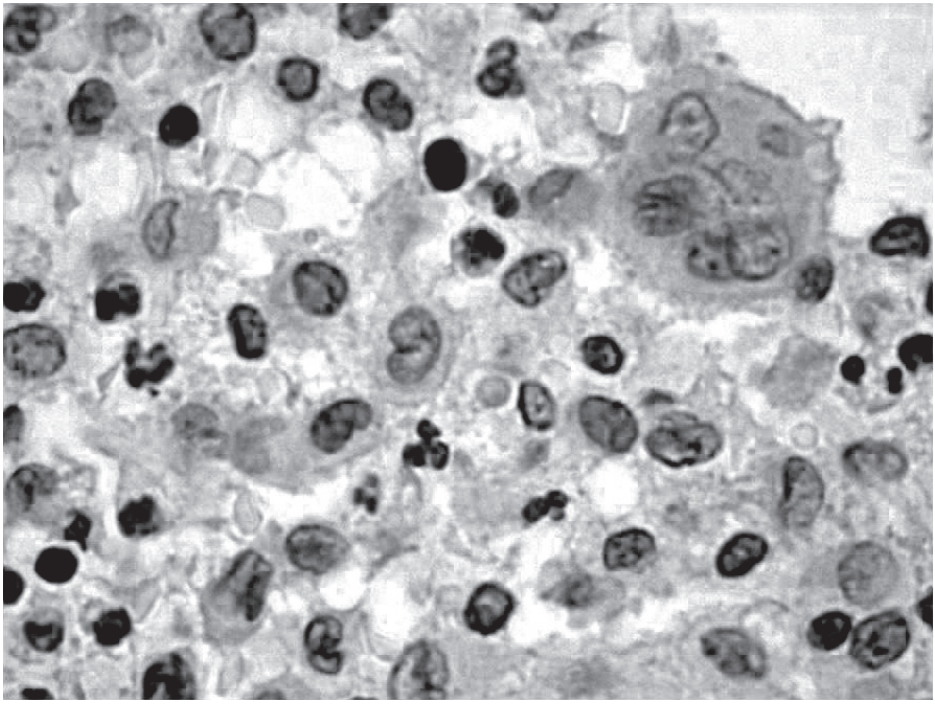

Fig 5. Histopathological result, Coloring H+E, magnification 400x: Infiltration of histiocytes cells and giant cells with addition eosinophile granulocytes which correspond Langerhans cell histiocytosis.

we were afraid of rupture or pathologic fracture [**11**]. Effective and safe surgical excision was not possible because of the huge volume of the mass and this particular localization. Our therapeutic decision for that patient was injections of corticosteroids 250 mg/dosis (two injections were aplied with 6 weeks interval). X-ray of hips and pelvis after 3 months proved significant decrease of cyst (**Fig. 6**). Radiation therapy is always a last step because of second malignancies, etc. especially for such a young child [**10**].

DISCUSSION

Langerhans cell histiocytosis is a rare disease and can give problems with diagnosis due to non specific findings. Disease requires additional examination like nuclear image, magnetic resonance or computerized tomography. It requires differential diagnosis with Ewing sarcoma and inflammation of bones [**3, 4, 5**].

Specific treatment for LCH should be determined basing on child's age, overall health, previous medical history, extent of the disease, child's tolerance for certain medications, procedures, or therapies. Methods of treatment for LCH vary widely.

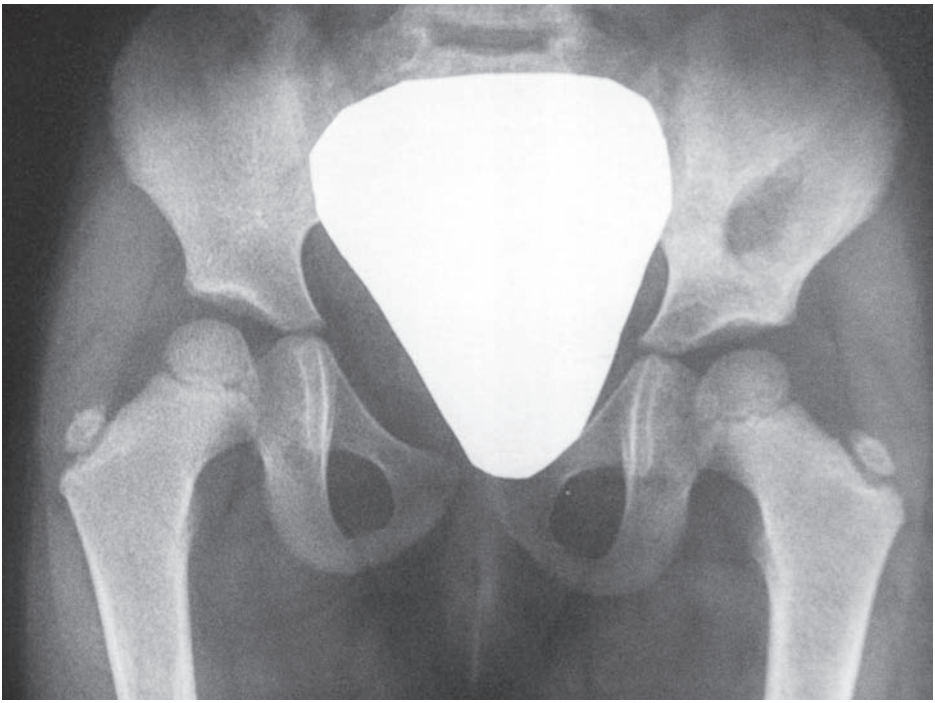

Fig 6. X-ray of hips and pelvis carried out 3 months later proved meaningful regression of the lesion.

In some cases, the disease may regress without treatment. For others, treatment may include medications – steroids and hormones, surgical removal of growths of LCH cells [**7, 9**]. The radiation therapy can help stop the growth of Langerhans cells in specific areas of the body. Chemotherapy can help stop the growth of Langerhans cells throughout the whole body.

The long-term outlook for a patient with Langerhans cell histiocytosis suggests that most of them will survive the disease, although some may develop long-term chronic health problems. If the disease occurs in an infant, the chances of severe disease and fatality are much greater.

LITERATURE

1. ANDO A, HATORI M, HOSAKA M, HAGIWARA Y, KITA A, ITOI E.. Eosinophilic granuloma arising from the pelvis in children: A report of three cases. Ups J Med Sci. 2008;113(2):209–16. Links

2. CHEN CJ, LIN CY. A 2-year-old girl with right hip pain. Acta Paediatr. Taiwan. 2002 Mar–Apr;43(2):63–4.

3. DECANDIDO P, RESNIK CS, AISNER SC Case report 792. Eosinophilic granuloma of bone. Skeletal Radiol. 1993;22(5):371–3.

4. HOWARD CB, NYSKA M, PORAT S, BESSORAI R, ANIR A, MELLER I. Solitary eosinophilic granuloma of the pelvis in children. A report of three cases.Arch. Orthop. Trauma Surg. 1996;115(3–4):216–8.

5. KOZLOWSKI K, CAMPBELL J, BELUFFI G, HOEFFEL JC, MORRIS L, PELIZZA A, TACCONE A, ARICO M, STEVENS M. Rare, primary iliac, pubic and ischial tumours in children (report of 14 cases)--Part II. Australas Radiol. 1989 Nov;33(4):361–8.

6. LARRALDE M, ABAD ME, GOMAR B. [Langerhans cell histiocytosis in children under one year. Arch Argent Pediatr. 2008 Jun;106(3):269–72. Links

7. MORALIS A, KUNKEL M, KLEINSASSER N, MÜLLER-RICHTER U, REICHERT TE, DRIEMEL O. : Intralesional corticosteroid therapy for mandibular Langerhans cell histiocytosis preserving the intralesional tooth germ Oral Maxillofac Surg. 2008 Jul;12(2):105–11.

8. ORZECHOWSKA-WYLEGAŁA B., NIEDZIELSKA I, SOBOL G.: [Langerhans' cell histiocytosis-diagnostic and treatment difficulties Pol. Merkur Lekarski. 2008 May;24(143):439–42.

9. ROBBINS H. The treatment of unicameral or solitary bone cysts by the injection of corticosteroids. Bull Hosp. Jt Dis. Orthop. Inst. 1982 Spring; 42(1):1–16.

10. SAGGIA C, FORTI G, BIAGGI G, LATTUADA S, SANTAGOSTINO A, ANGELI G, POLLO MC, NEGRU ME, ALABISO O. Two cases of secondary soft tissue sarcomas after radiotherapy and radiochemotherapy Tumori. 2004 Nov-Dec;90(6):622–4.

11. TORDEUR M, WYBIER M, LAPORTE JL, GRENIER P, LAREDO JD. Button sequestrum in a case of localized Langerhans' cell histiocytosis of the ilium: case report. Can. Assoc. Radiol. J. 2000 Apr;51(2):90-2.

12. PIQUE J., GAMBERONI P. Intrapelvic fracture & dislocation caused by eosinophilic granuloma. Bol. Trab. Soc. Cir. B. Aires. 1957 Sep 11;41(20):580–6.

Author's address:
Dr J. Ostrowski
Paediatric Orthopaedic and Rehabilitation
Department of Medical University in Lublin
Chodzki Street 2
20-093 Lublin / Poland

BCG OSTEITIS V ČESKÉ REPUBLICE

BCG OSTEITIS IN THE CZECH REPUBLIC

MAŘÍK I.[1], KŘEPELA K.[2], MAŘÍKOVÁ A.[1]

1 Ambulantní centrum pro vady pohybového aparátu, Praha, e-mail: ambul_centrum@volny.cz

2 Klinika pediatrie 1. LF UK a IPVZ ve Fakultní Thomayerově nemocnici, Praha

SUMMARY

The authors present the case history of the first case of BCG osteomyelitis (osteitis) in the Czechoslovakia diagnosed by histological and bacteriological methods in a toddler in 1981. The aim was demonstration of clinical and radiological and MRI pathology in adult age.

Advanced gonarthrosis and lesion of meniscus medialis was proved at MRI at the age 29 years. Deformation of the left femoral head and incipient coxarthrosis is a possible outcome of unrecognized BCG osteitis in toddler age. Consequences of BCG osteitis are incomparably less severe than outcome of osteoarticular tuberculosis or newborn osteomyelitis. A significant decrease of the BCG osteitis incidence was registered after replacement of BCG vaccine in 1993. But all cases of BCG osteitis are not diagnosed. In all suspected cases there is necessary to obtain biopsy material for histological investigation and specific cultivation.

Key words: BCG osteomyelitis – osteitis, case report

ÚVOD

Do roku 1981 se BCG osteomyelitis (osteitis) v ČSR nediagnostikovala. Výskyt osteitid po BCG vakcinaci je známý ve Skandinávii (Švédsku a Finsku), kde došlo k nečekanému zvýšení těchto komplikací v letech 1970 až 1974 po převedení výroby vakcíny z Göteborgu do Kodaně, což vedlo k zastavení vakcinace ve Švédsku na jaře roku 1975 a ke změně používané vakcíny ve Finsku v roce 1978 (**3**). BCG vakcinace byla v ČSR zavedena v roce 1948, vakcinace novorozenců byla povinná od roku 1953. Užívala se tekutá vakcína – podkmen BCG 725 (vyráběná z původního dánského kmene BCG 725) a později (od roku 1950) sušená vakcína (odvozená z japonského kmene 172) vyráběná v pražské laboratoři IHE. Od března 1980 vzhledem k nízké imunizační a alergizační schopnosti užívané vakcíny se na základě rozhodnutí

hlavního hygienika začala v ČSR používat sovětská sušená vakcína z kmene BCG 1 (vyráběná z originálního francouzského kmene označovaného Mycobacterium bovis BCG – Bacillus Calmette-Guérin). Zavedení sovětské vakcíny mělo za následek významné zvýšení komplikací místních a objevila se nová forma specifického onemocnění kostí a kloubů BCG osteitis, která vzniká diseminací BCG vakcíny v organismu (**5**). V letech 1980 – 1985 byla incidence BCG osteitid 3,7/100 000 očkovaných novorozenců. Po snížení očkovací dávky na polovinu incidence poklesla na 2,3/100 000 (**1, 2**) V letech 1980 – 1993 bylo v ČR diagnostikováno 51 BCG osteitid (**7**). Všechny případy BCG osteitidy byly úspěšně léčeny jak místním chirurgickým ošetřením (exkochleace, artrotomie, laváž, synovektomie), tak antituberkulotiky (streptomycin /STM/, isoniazid /INH/ a rifampicin). Z ojediněle pozorovaných následků vakcinace sovětskou vakcínou (kmen BCG 1) na pohybovém aparátu byly hlášeny přerůsty postižených dlouhých kostí nebo zkrácení končetiny nejvíce o 1 cm a omezení rozsahu pohybu v kloubech do 20 stupňů. Spondylitidy se vyhojily fúzí postižených sousedních obratlových těl, se vznikem kyfózy či gibozity (**2, 6, 7, 8**).

Změna vakcíny za německou vakcínu Behring 500 a později Behring vedla ke snížení výskytu osteoartikulárních komplikací. V letech 1994 – 2000 se diagnostikovalo 5 případů. Po vakcíně SSI Copenhagen se za období 2001–2007 vyskytly pouze 3 případy.

Cílem sdělení je ukázat klinicko-radiologický a MRI nález u dospělého muže, který prodělal BCG gonitis a osteitis kolenního kloubu v batolecím věku a byl 1. případem s BCG osteitidou diagnostikovanou v ČSR v roce 1981 (**5**).

KASUSTIKA

Dvouletý chlapec byl přijat na ortopedickou kliniku FDL UK a FN v Motole pro 10 dnů trvající bolesti v levém kolenním kloubu. Úraz ani infekt nepředcházel, dominovaly intermitentní noční bolesti. Chlapec dosud nebyl vážněji nemocen. Očkován byl dle očkovacího schéma. Očkování pražskou BCG vakcínou bylo provedena 4. den v porodnici. V jednom roce byl revakcinován sovětskou vakcínou BCG 1. Obtíže se objevily 11 měsíců po revakcinaci. Při příjmu byl zjištěn lehký otok levého kolena bez přítomnosti výpotku, koleno bylo teplejší bez začervenání s algickou kontrakturou 30°. Laboratorní vyšetření prokázalo středně zvýšenou FW, anemii, lymfocytózu, zvýšené zánětlivé reaktanty, negativní revmatologické faktory. Pro podezření na JCA, monoartikulární formu byl přeložen na dětskou kliniku. Během 2 měsíční hospitalizace došlo k zhoršení celkového stavu a lokálního nálezu, zejména po aplikaci Kenalogu do kloubu z diagnosticko-terapeutického důvodu. Byla nasazena protistafylokoková ATB a chlapec byl přeložen zpět na ortopedickou kliniku s podezřením na osteomyelitidu levého kolenního kloubu.

Místní nález ve 2 letech a 2 měsících: Levý kolenní kloub vřetenovitě zduřelý, teplý, kůže napjatá začervenalá, algická kontraktura kolenního kloubu, pasivní pohyb v rozsahu 80–100° s bolestivou reakcí dítěte, svalová hypotrofie levé dolní končetiny (LDK).

Na RTG snímku levého kolenního kloubu byla nepřesně ohraničená metafyzární a epifyzární osteolytická ložiska, výrazná osteoporóza, tibie subluxována dorsálně (**Obr. 1a, b**).

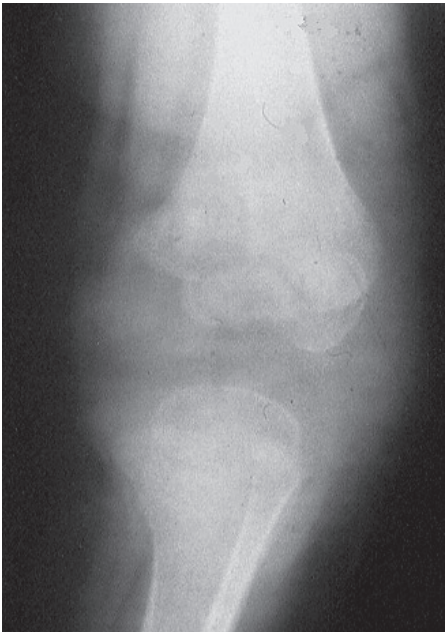

Obr. 1 a, b. RTG snímek levého kolenního kloubu: nepřesně ohraničená metafyzární a epifyzární osteolytická ložiska, výrazná osteoporóza, tibie subluxována dorsálně.

Vzhledem k lokálnímu nálezu byla indikována probatorní artrotomie, ze dvou parapatelárních řezů evakuace 60 ml šedobílého řídkého empyemu, vyplaveno množství rýžovitých tělísek a provedena parciální synovektomie. Zduřelá lividní synovialis s granulacemi a corpora oryzoidea byla poslána na histologické a specifické kultivační vyšetření. Po výkonu končetina byla fixována na sádrové dlaze a zahájena léčba antituberkkulotiky (STM a INH) pro velmi suspektní osteoartikulární tuberkulózu. Specifická tbc etiologie zánětu byla potvrzena jak histologickým vyšetřením (acidorezistentní netypické shluky), tak bakteriologickým (kultivace mykobakterií na 5 půdách – z toho pozitivní na 4). Později na základě identifikačních testů používaných při diferenciaci M. tuberculosis a M. bovis BCG byl kmen jednoznačně identifikován jako Mycobacterium bovis BCG (**5**) (IHE Praha, M. Šlosárek).

Z dalších vyšetření specifickou etiologii zánětu potvrdila i tuberkulinová reakce Mantoux – TU RT 23 – za 14 měsíců po revakcinaci byl kožní infiltrát o průměru 12 mm. Scintigrafické vyšetření lokalizovalo zánět pouze do oblasti levého kolenního kloubu. Tomogram levého kolenního kloubu 4 měsíce od začátku onemocnění prokázal meta-epifyzární kavernu – obraz gonitis tbc specifica (**Obr. 2**).

Za 2 měsíce po operaci přetrvával otok a kontraktura levého kolenního kloubu 60°, rozsah pohybu 20°, výrazná hypotrofie svalstva LDK (**Obr. 3**). Pacient byl přeložen ke komplexnímu léčení do Odborného léčebného ústavu dětské TBC a respirač-

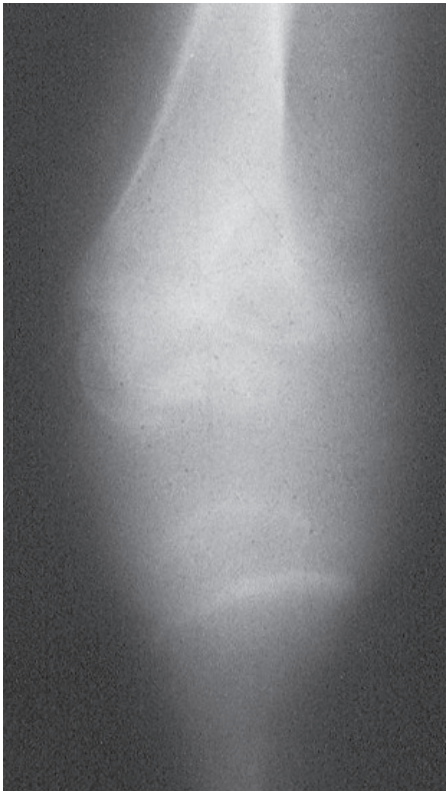

Obr. 2. Tomogram levého kolenního kloubu 4 měsíce od začátku onemocnění prokázal meta-epifyzární kavernu.

ních chorob v Dolném Smokovci, kde byl léčen téměř 2 roky. Do 5 let užíval INH. V 10 letech byla chlapci provedena excise vtažené jizvy a píštěle s plastikou fascie m. vastus medialis. Osa kolenního kloubu byla fyziologická, extenze i flexe omezená o 10°. Zkrat LDK o 1 cm. Od 11 let míval občasné bolesti levého kolenního kloubu po zatížení a při změně počasí.

Poslední vyšetření ve 29 letech. Stěžuje si na pozátěžové bolesti levého kyčelního kloubu, koleno jej nebolí. Pracuje jako tre-

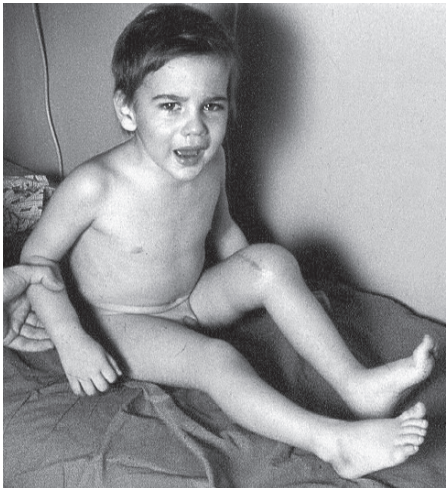

Obr. 3. Otok a kontraktura levého kolenního kloubu, hypotrofie svalstva LDK.

nér školitel v oboru komunikační a manažérské dovednosti.

Status praesens: Dobře duševně a tělesně komponovaný vysoký mladý muž, výška 198 cm, hmotnost 112 kg, rozpětí HK 205 cm, výška vsedě 102 cm. Vyrovnání délek dolních končetin při podložení LDK o 1 cm. Obvod levého bérce menší o 3 cm, obvod levého stehna menší o 5,5 cm. Dřep provede bez obtíží, flexe v levém kolenním kloubu 120°, v pravém 130°, do extenze vlevo chybí 10° (**Obr. 4 a, b**). Ve frontální rovině je tibiofemorální úhel fyziologický. RTG kyčlí v AP projekci zobrazilo oploštění zevní třetiny hlavice levého femuru a ohraničenou nepravidelnou kostní strukturu v zevní polovině krčku femuru. Na RTG levého kolena bylo prokázáno zúžení kloubní štěrbiny tibiofemorálního kloubu, okrajový osteofyt mediálního kondylu femuru, asymetrie fossa interkondylaris, v axiální projekci při flexi 60° se zobrazil hluboký ostrý zářez v sulcus patellaris femoris mediálně. Tvarové abnormality levého kyčelního

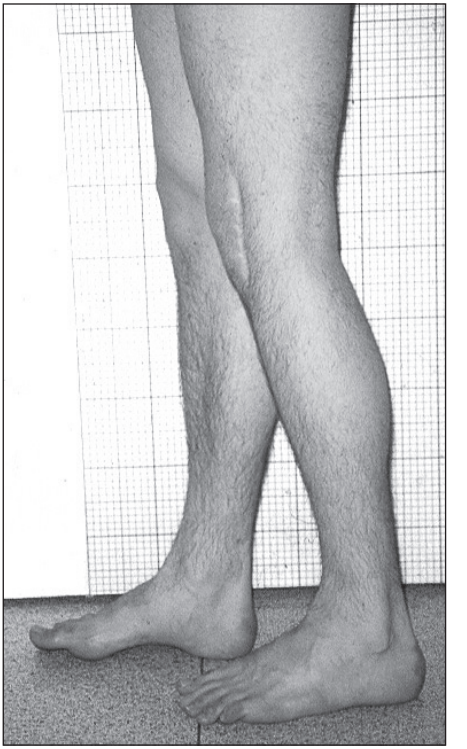

Obr. 4a, b. DK pacienta ve 29 letech – dřep a stoj zleva (198 cm, 112 kg), flexe v levém kolenním kloubu 120°, v pravém 130°, do extenze vlevo chybí 10°.

a levého kolenního kloubu byly verifikovány magnetickou rezonancí. MRI vyšetření L kyčle ve třech rovinách (**Obr. 5**) prokázalo oploštění hlavice a mírnou defiguraci, okolí kyčelních kloubů a měkké tkáně jsou bez patologických změn. Závěr: incipientní koxartróza vlevo, v.s. pozánětlivá dysostóza hlavice levého femuru. MRI levého kolenního kloubu v sagitální, koronální a axiální rovině (**Obr. 6 a, b, c**) ukázalo defiguraci distálního konce femuru s hypoplastickým mediálním kondylem a atypickým zářezem ventrálně v interkondylické oblasti mediálního kondylu. Zjištěna kompletní dilacerace vnitřního menisku, výrazně zúžená kloubní štěrbina, nerovnosti kontur kostních kloubních ploch mediálního kondylu femuru i tibie a výrazné okrajové osteofyty. Nejsou nápadnější subchondrální reaktivní strukturální změny skeletu ani známky kostního edému. Závěr: pokročilá trikompartmentová gonartróza, zejména výrazné změny jsou v oblasti mediálního kompartmentu. Jde o stav po zánětlivé dysostóze .

ZÁVĚR

Autoři upozorňují na diagnostické klinicko-radiologické příznaky BCG osteitidy u batolete a prezentují závažné následky prodělané gonitidy u mladého dospělého pacienta. Až ve věku 29 let byla verifikována počínající koxartróza levého kyčelního

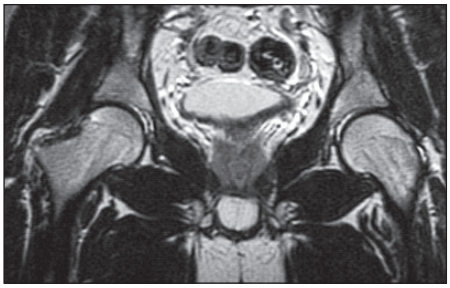

Obr. 5. MRI vyšetření L kyčle ve třech rovinách prokázalo oploštění hlavice a mírnou defiguraci. Počínající koxartróza.

kloubu, která vznikla v.s. na podkladě dříve nediagnostikované BCG koxitidy. Je třeba si uvědomit, že následky na kostech a kloubech po prodělané BCG osteitidě jsou nesrovnatelně méně závažné než po prodělané osteoartikulární formě TBC nebo po neonatorní nespecifické (nejčastěji stafylokokové) artritidě, která často provází sepsi novorozenců zvláště nedonošených (**4**). Na diagnózu je třeba myslet u BCG vakcinovaných novorozenců od 5 měsíců do 4 let věku, u kterých lze předpokládat podle Foucardových kritérií (1. BCG vakcinace u novorozence, 2. nebyl zjištěn

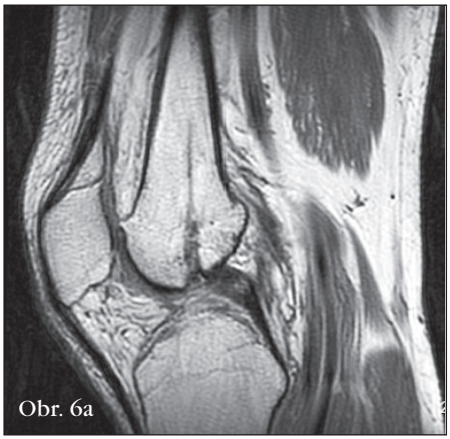

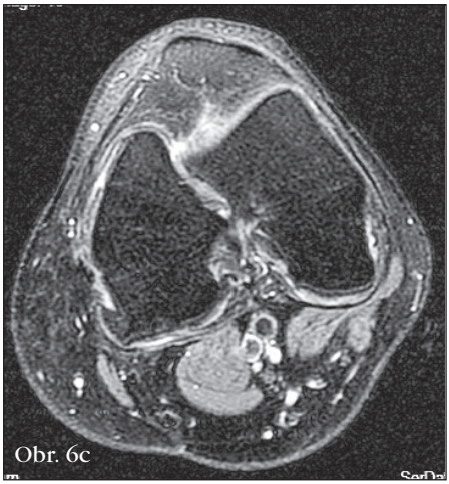

Obr. 6. MRI levého kolenního kloubu v sagitální (a), koronální (b) a axiální (c) rovině ukázalo defiguraci distálního konce femuru s hypoplastickým mediálním kondylem a atypickým zářezem ventrálně v interkondylické oblasti mediálního kondylu. Pokročilá trikompartmentová gonartróza.

kontakt s TBC, 3. klinický obraz odpovídá v literatuře popsaným případům BCG osteitis, 4. histologický obraz svědčí pro TBC) jako etiologické agens BCG kmen. I po změně BCG vakcíny se v současné době v ČR vyskytuje BCG osteitis, ne všechny případy se diagnostikují. Při chirurgickém zákroku je nutné zajistit bioptický materiál ze suspektního ložiska zánětu pro histologické a specifické kultivační vyšetření.

Poděkování

Za vyšetření MRI děkujeme paní MUDr. Haně Vondřichové a paní MUDr. Heleně Štěňhové z diagnostického centra MEDISCAN – CHODOV v Praze.

LITERATURA

1. KŘEPELA, K., GALLIOVÁ, J., KUBEC, V., MAŘÍK, I. Vliv snížené dávky BCG vakcíny na výskyt kostních komplikací po kalmetizaci. Čes.-slov. Pediat., 47, 1992, č. 3, s. 134–136.

2. KŘEPELA K. Komplikace po BCG vakcinaci. Stud. pneumol. phtiseol. cechoslov., 67, 2007, č. 1, s. 26–30.

3. LOTTE, A., WASZ-HÖCKERT, O., et al. BCG complications. Adv. Tuberc. Res., 21, 1984, s. 107–193.

4. MAŘÍK I, FRÝDL J, ZEMAN J, POPELKA S. Novorozenecká a kojenecká akutní hematogenní osteomyelitis. Acta Chir. orthop. Traum. čech. 51, 1984, č. 3, s. 243–240.

5. MAŘÍK, I., KUBÁT, R., ŠLOSÁREK, M. BCG osteomyelitis et gonitis u batolete. Acta Chir. orthop. Traum. čech., 51, 1984, č. 6, s. 495–503.

6. MAŘÍK, I., KUBÁT, R., FILIPSKÝ, J., ŠLOSÁREK, M., POVÝŠILOVÁ, V. BCG osteitis v ČSR. Stud. pneumol. phtiseol. cechoslov., 48, 1988, č. 7, s. 454–459.

7. MAŘÍK, I., KUBÁT, R., FILIPSKÝ, J., GALLIOVÁ, J. Osteitis Caused by BCG Vaccination. J. Pediatr. Orthop., roč. 8, 1988, č. 3, s. 333–337.

8. NETVAL, M., HOMOLKA, J., KŘEPELA, K. et. al.: Mimoplicní tuberkulóza. 1. vyd., Praha: Grada 2002, 151 s.

Adresa autora:
Doc. MUDr. Ivo Mařík, CSc.
Olšanská 7, 130 00 Praha 3,
ambul_centrum@volny.cz

6TH INTERANTIONAL WORKSHOP FOR MUSCULOSKELETAL & NERUONAL INTERACTIONS, MAY 8–11, 2008, KARDINAL SCHULTE HAUS BERGISCH GLADBACH, COLOGNE, GERMANY

PETRTÝL M., DANEŠOVÁ J., MAŘÍK I.

Ve dnech 8. až 11. května 2008 se v Kolíně nad Rýnem v klášterním areálu Kardinál Schulte Haus (obr. 1) konala konference International Society for Musculoskeletal and Neuronal Interactions za předsednictví Prof. D. Felsenberga, MD (Berlin) a Prof. E. Schönaum MD (Cologne). Konferenci garantoval president společnosti ISMNI J.A. Gasser, PhD (Basel), vedoucí pracovník Novartis Institutes for Biomedical Research Musculoskeletal Diseases.

Konference byla zaměřena na biologii kostní tkáně, na predikce fraktur, na léčení osteoporózy, chrupavky, na neuronální regulační procesy a na funkce a disfunkce svalů. Některá nejdůležitější abstrakta jsou presentována v dalším textu. Z ČR se zúčastnila početná skupina odborníků (RNDr. J. Danešová, CSc., RNDr. D. Zemková, CSc., MUDr. A. Maříková, prof. Ing. M. Petrtýl, DrSc., prof. Ing. J. Čulík, DrSc., as. MUDr. M. Kuklík, CSc.,

doc. MUDr. Ivo Mařík, CSc. a Ing. V. Klika). Jejich odborná sdělení byla prezentována v sekci posterů. Konference probíhala v mimořádně přátelské a příjemné atmosféře. Opět se ukázala vysoká společenská úroveň německého prostředí, charakteristická upřímným přátelstvím, vstřícnou kolegialitou, precisností a vytvořením velmi tvůrčího prostředí pro všechny účastníky.

Předložený výběr abstraktů jen orientačně dává pohled na velký rozsah problematik, na které byla konference zaměřena.

FRACTURE PREDICTION AND BONE STATUS ANALYSIS IN CHILDHOOD: DIFFERENT TOOLS AND PARAMETERS

Nicola J Crabtree and NJ Shaw
Birmingham Children s Hospital, Birmingham UK
Nicola. Crabtree@bch. nhs. uk, Nicola. Crabtree@uhb. nhs. uk

A bone will fracture when the load applied exceeds its ultimate strength. However, its ultimate strength is a function of several factors, bone mass or density, material properties, and geometric properties.

Recently published guidelines state that "Fracture prediction should primarily identify children at risk of clinically significant fractures" and that dual-energy absorptiometry (DXA) is the preferred method of assessment of fracture risk (ISCD 2007). However, the well established size dependence of areal BMD as measured by DXA can make this choice of evaluation ambiguous and as such the use of this technique in children requires a clear understanding of the contribution of allometry (bone size in relation to body size) in bone development, in health and disease, to enable accurate assessment of current/future fracture risk.

The question then arises as to the most appropriate technique in which to assess bone health and fracture risk in children? Considerable work has been performed in this area to ascertain whether, with appropriate consideration of bone and body size, suitable reference data can be established to improve the diagnostic ability of DXA In a recent study at our centre, several approaches to reduce the effect of the size artefact were assessed using a sample of children with chronic diseases undergoing routine clinical densitometry studies. Different size adjustment techniques were constructed, using the models investigated with healthy school children, applying the simple allometric estimations based on: bone width, body height or bone area, a functional aspect relating bone mass to muscle mass or more complicated multi level statistical models.

The overall outcome from the analysis was that all size adjustment techniques improved the specificity of DXA as a diagnostic tool for predicting fracture but no one technique was significantly better than another. The more clinically relevant outcome was that, whilst DXA was relatively sensitive and specific at identifying children with vertebral fractures, especially using the bone mineral apparent density approximation (BMAD), it was less suitable for identifying children with long bone fractures. The inability of DXA, to clearly discriminate between children with long bone fractures and children without fracture, implies that an alternative technique to assess long bone fracture risk is required.

It is possible that measurements distant from a long bone fracture site, such as the lumbar spine, are too insensitive to pick up a localised bone defect responsible for the bone's fragility. As such, it is feasible that regional DXA measures of long bone sites, such as the distal radius or distal and proximal femur, may be more sensitive for the estimation of fracture risk.

In fracture studies of otherwise healthy children, similar results have been observed linking the relationship between bone density and fracture. Additionally, in a more recent large epidemiological study of fractures in healthy children, it has been highlighted that there is an increased risk of fracture with decreased bone area for body size and reduced bone mass for bone area and body size. Therefore, confirming that it is the reduction of bone mass for bone and body size which is important rather than simply a reduction in areal bone density.

An alternative technique for the assessment of fracture risk in children could be the use quantitative computed tomography (QCT) or peripheral QCT (pQCT) as an adjunct measure. If the QCT or pQCT measurement system has sufficient image resolution, it is possible to acquire information on the different densities of cortical and trabecular bone, assess geometric properties relating to bone size and distribution and make estimates of bone strength and hence potentially calculate risk of fracture.

Looking to the future, it may be possible to combine information from more sophisticated three-dimensional measuring techniques, such as MRI, QCT and high resolution μCT, with more accessible two-dimensional measuring techniques such as DXA and ultrasound, and improve on current diagnostic accuracy. If improvements to DXA accuracy are achievable, they may potentially reduce the cost of investing in further diagnostic measuring devices for the paediatric population.

TENDONS CONTROL MUSCLE FORCES AND BONE ADAPTATION: CYBERNETICS OF THE TENDON-MUSCLE-BONE-UNIT

Hans Schiessl
Stratec Medizintechnik Pforzheim, Germany
m.schiessl@novotecmedical. de

The main function of bone is to supply mechanical support for locomotion. The largest forces that act on bone are caused by muscle contractions and transferred to the bone via tendons. Due to lever arms, jumping on one leg causes forces that can be more than 10 times the body weight. According to Hooke's law the force causes a proportional deformation (strain). To fulfill its mechanical function bone must be able to adapt its strength to changes in the magnitude and direction of muscle forces so bones do not fracture or cause pain during voluntary muscle contractions (mechanostat). Alike tendons must be able to adapt to increasing muscle forces. In contrast to bone this adaptation process occurs only until the end of the growth phase and is not (or only to a small amount) observed in adults.

Due to the lever arms (typically 3:1 between toes and the rotation axis of the ankle joint and achilles tendon and the rotation axis of the ankle joint) muscle force must be 3 times the body weight to keep the heel from the ground. The body weight adds to this muscle force, so during a static stand on the forefoot 4 time body weight rests on the tibia. During one legged hopping the ground reaction force is

typically 3–3.5 times the body weight. This means a force of 12 to 14 times the body weight acts on a tibia during one legged hopping. For a body weight of 80 kg that would be almost 11000 Newton. The typical cortical cross sectional area of tibia and fibula at 14% of the tibial length (the position where the bone mass has its minimum along the tibia) is around 350 mm^2. So the stress is ca. 32 N/mm^2. The elastic modulus of bone material is ca 15 GPa or 15000 N/mm^2. So the tibia and fibula would experience a deformation of 2100 μstrain or 0.21% of its original length during hopping on one leg. The ultimate strength for bone is ca 180 MPa. So there is a safety factor of 5.6 between the normal physiological load and the fracture limit of bone. The same considerations for the force on the Achilles tendon during one legged hopping would result around 8400 N for a person with a body weight of 80 kg. The tensile strength of the Achilles tendon is given in the literature as 120 MPa. So in order not to rupture the cross sectional area of the Achilles tendon must be at least 70 mm^2.

Actually the Achilles cross section is around 120 mm^2 for a man of 80 kg body weight. This estimation shows that the safety factor for tendons is much smaller than for bone. Uncontrolled muscle contraction by an electrical shock can result in tendon rupture. To avoid tendon ruptures due to voluntary muscle contractions Golgi organs in the muscle-tendon interface act as strain gauges and switch off the muscle when a definite deformation is exceeded. This also explains that the maximum voluntary muscle force cannot (or only to a very small extent) be increased in adulthood by any training. The ability of bone to adapt to changes in the maximum muscle forces is limited by a feedback loop of the tendons that prevent ruptures from voluntary muscle contractions.

NEW TREATMENT STRATEGY ON NEURO-MUSCULO-SKELETAL DISEASES IN CHILDHOOD AND ADOLESCENT

Eckhard Schonau
Children's Hospital, University of Cologne, Cologne, Germany
eckhard.schoenau@uk-koeln.de

Whole Body Vibration (WBV) has been recently introduced to improve impaired biomechanical function of the musculoskeletal system in adults. The therapeutic principle is based on the activation of proprioreceptive spinal circuits. These reflexes can be induced by upright standing on a vibrating platform. The frequency of vibration characterizes the type of activated spinal reflective answer. Therefore, lower frequencies decrease the muscular tonus in contrast to higher frequencies increasing the muscular tonus. The application of vibrations increased bone formation and the metabolism in skeletal muscles and skin. Interestingly, WBV is characterized to prevent the loss of bone and muscle mass in immobilized adults. WBV improves inter- and intramuscular co-ordination over induction of high-frequent muscular contractions of agonists and antagonists in the neuromuscular system.

The present data characterizes the preliminary therapeutic effects of the Cologne Standing-and-Walking-Trainer powered by Galileo on the mobility of children and adolescents affected with diseases characterized by a disease-related sarcopenia due to physical immobilization. Patients of the presented report were affected with osteogenesis imperfecta (OI), infantile cerebral

palsy and Meningomyelocele (MMC). Most participants were described to have profited from the conducted exercising program despite their original reasons of immobilization. Moreover, the WBV was accepted with a high compliance by all participants. This heterogeneity and the lack of a control group are limitations in this trail. Nevertheless, the present data can be regarded as preliminary results to enhance the importance of this promising therapeutic strategy to regain mobility in severely motor-impaired children and adolescents.

DECREASED BONE MINERAL DENSITY IN PATIENTS WITH MUSCULAR DYSTROPHIES

Ann-Charlott Soderpalm[1], Anna-Karin Kroksmark[2], Per Magnusson[3], Anne-Christine Ahlander[2], Jon Karlsson[1], Mar Tulinius[2], Diana Swolin-Eide[2]

1. Department of Orthopaedics;
2. Department of Paediatrics, Institute for Clinical Sciences, The Queen Silvia Children's Hospital, Sahlgrenska Academy at Goteborg University, Goteborg;
3. Bone and Mineral Metabolic Unit, Division of Clinical Chemistry, Faculty of Health Sciences, Linkoping Sweden

ann-charlott.soderpalm@vgregion.se

Duchenne muscular dystrophy, an inherited X-linked recessive disorder and the most common muscular dystrophy in childhood, implies an increased risk of osteoporosis. Becker muscular dystrophy has a similar presentation to Duchenne, but a relatively milder clinical course and these boys stay often ambulant during childhood and adolescence. Few studies have been conducted on bone health in Duchenne and Becker. This cross-sectional study examined bone mineral density (BMD) in 11 boys with Duchenne (10.8–19.5 years) and 6 boys with Becker muscular dystrophy (10.8–18.9 years), most of whom were being treated with low-dose prednisolone. The control groups comprised 11 and 6 age-matched heakhy boys (11.3–18.9 years, for both groups). Axial BMD and hip BMD were measured using DXA (GE Lunar Prodigy) and heel BMD using DXL Calscan (Demetech).

BMD at all sites; total body (TB), TB head excluded (HE), spine, hip ($p<0.002$) and heel ($P=0.001$) were significantly lower in die Duchenne group compared with the control group as well as Z-scores for TB and spine ($p<0.002$). BMD for TBHE, spine, heel, and hip, were significantly lower also in the Becker group compared with their control group ($p=0.031$). However, no significant differences could be found in TB BMD, or Z-scores for TB and spine BMD, between boys with Becker muscular dystrophy and healthy age-matched individuals.

The relative mean percentage values, in comparison with the control group, were in the Becker group 87%, 86%, 89%, 82%, and 73%, for TB, TBHE, spine, hip, and heel BMD measurements, respectively, and the corresponding values were 77%, 61%, 66%, 44%, and 12%, for the Duchenne group.

In conclusion, both Duchenne and Becker muscular dystrophies are associated with decreased BMD values in comparison with healthy controls; however, the differences were smaller in the Becker group. We suggest that this could be due to the better preserved motor function and muscular strength in patients with Becker than in Duchenne. Future studies are, however, needed to elucidate the precise mechanisms underlying our findings.

THE INFLUENCE OF LONG-TERM USE OF HORMONE REPLACEMENT THERAPY ON BONE STRENGTH IN POSTMENOPAUSAL WOMEN

Tuija Mikkola[1,2], Ari Heinonen[1], Vuokko Kovanen[1], Sulin Cheng[1], Urho M Kujala[1], Harri Suominen[1], Markku Alen[1,3], Jukka Puolakka[4], Paula Ronkainen[1,2], Markku Koskenvuo[5], Jaakko Kaprio[5,6], Taina Rantanen[1,2], Sarianna Sipilä[1,2]

1. Department of Health Sciences, University of Jävaskylä, Jävaskylä, Finland;
2. The Finnish Centre for Interdisciplinary Gerontology, University of Jävaskylä, Jävaskylä, Finland;
3. Department of Medical Rehabilitation, Oulu University Hospital, Oulu, Finland;
4. Central Finland Central Hospital, Jävaskylä, Finland;
5. Department of Public Health, University of Helsinki, Helsinki, Finland;
6. Department of Mental Health and Alcohol Research, National Public Health Institute, Helsinki, Finland,

tuija.mikkola@sport.iyu.fi

Introduction

Long-term effects of hormone replacement therapy (HRT) on volumetric bone mineral density, bone geometry and bone strength are poorly understood. In this study, case-control co-twin design was used to investigate the association of HRT use with volumetric bone mineral density, geometry and bone strength of tibia.

Methods

Twenty-five 54-72-year-old (mean 61 years) monozygotic female twin pairs discordant for HRT participated in this study. Of those on HRT, 14 women used estradiol only, seven estradiol and progesterone, and four tibolon. Peripheral quantitative computed tomography (pQCT) was used to measure total volumetric bone mineral density (ToD), total cross-sectional area (ToA) and compressive structural strength (BSIcomp) of the distal tibia, and ToD, ToA, cortical volumetric bone mineral density (CoD), cortical cross-sectional area (CoA) and structural bending strength (BSIbend) of the tibial shaft. The influence of HRT use was evaluated by intra-pair differences expressed as percentage (HRT user/non--user*100-100). Significance of the differences between the HRT and non-HRT group were tested by paired-samples t-test.

Results

The HRT and non-HRT groups did not differ in body weight or physical activity. The HRT co-twins had used HRT on average for 8 years (range 1–25 years). The HRT co-twins had on average 11% (95% CI, 4–17%, $p<0.001$) higher ToD and 23% (9-38%, $p<0.001$) higher BSIcomp in the distal tibia than the non-HRT co-twins. There was no difference in ToA of the distal tibia between the groups ($p=0.419$). In the tibial shaft, the HRT co-twins had 6% (3-10%, $p<0.001$) higher ToD, 3% (0.6-6%, $p=0.022$) larger ToA, 5% (3–7%, $p<0.001$) higher CoD, 7% (1–13%, $p=0.016$) larger CoA and 9% (3–15%, $p=0.006$) higher BSIbend than the non-HRT co-twins.

Conclusions

According to the results, obtained using a genetically controlled design, the women who had used HRT had denser and larger bones leading to higher bone strength. This suggests that long-term use of HRT is beneficial to bone strength.

BONE DENSITY AND FUNCTIONING IN POSTMENOPAUSAL WOMEN ENGAGED IN VARIOUS PHYSICAL EXERCISES

Povoroznyuk W, Slusarenko ON
Department of Clinical Physiology and Pathology of Locomotor Apparatus, Institute of Gerontology AMS
Ukraine, Ukrainian Scientific-Medical Centre for the Problems of Osteoporosis, Kiev, Ukraine
okfpoda@ukr.net

Purpose

Influence of physical exercises on bone density and functioning in postmenopausal women.

Subjects

52 women of postmenopausal age were divided into five groups: 1) attending yoga class no less than 5 years, n=8; 2) jogging no less than 5 years, n=12; 3) former gymnastic champions with nearly 10-20-year sporting life, n=10; 4) unengaged in any sports (control, n=13); and 5) postmenopausal women (14.0±2.2 years, n=10) at around 65 years of age, suffering from osteoporosis and doing physical exercises with loads (1 kg weight). The women of the last group participated in this study during 6 months. All women were standardized by age, body weight and post menopause duration.

Material and Methods

Bone tissue measurements of speed of sound (SOS), broadband ultrasound attenuation (BUA), Stiffness index (STF), T and Z (SD) were performed by ultrasonic densitometry ("Achilles+).

Results

The SOS parameter values were (1526±12.8; 1529+5.1; 1534±9.3; 1520±8.4) in groups 1, 2, 3 and 4, respectively, and had no significant differences among study groups. The BUA value was higher in gr. 3 (113.7±3.1) in comparison with gr.4(106±1.4;$p<0.05$). Its value did not have significant differences in gr. 1 andgr.2 (106.5±3.4 and 110.4±2.8) compared to control group value (106±1.4). The STF values in gr. 1, gr. 2 and gr. 3 made respectively 78.3±5.6; 81.7+3.1 and 85.2±4.5 and did not differ significantly from the control (76.1 ±3.1). The parameter Z (SD) registered in gr. 3 group versus gr. 4 had the following meanings: 0.96±0.2 and 0.02±0.2 ($p>0.05$). In gr. 1 and gr. 2, this parameter was 0.0+0.5 and 0.4±0.3 ($p>0.05$). Performance of physical exercises with loads against the background of calcium drugs intake by postmenopausal women led to the increase of SOS parameter after 6 months of exercising in comparison with its basal value (1497.3±5.7 and 1501.3±6.0, $p>0.05$), while the values of BUA parameter remained almost unchanged (66.3±1.9 and 71.7±4.2). The Stf parameter was 66.3±1.9 and 71.7±4.2; Z (SD) changed from -0.8±0.1 to -0.6±0.1 ($p<0.05$). Among women engaged in jogging, yoga and former athletes, the parameters BUA and Z (SD) had greater values compared to women with passive life style. In women doing physical exercises with loads the SOS value increased, evidencing for bone tissue elasticity improvement after 6 months of observation.

Conclusion

Sports at young age and performance of physical exercises with loads lead to the

increase of bone density inflicts at the postmenopausal period, as has been proved by ultrasonic densitometry data.

"WHOLE BODY VIBRATION IN JUVENILE IDIOPATHIC ARTHRITIS – A PILOT STUDY

J Roth[1,2], D Schnabe[2], T Kallinich[2], B Stoever[2], R Keitzer[2], N Tzaribachev[3]

1. Pediatric Rheumatology, Children s Hospital of Eastern Ontario, Ottawa, Canada
2. Charite Virchow Klinikum, Berlin, Germany
3. Pediatric Rheumatology, Children's Hospital, University of Tuebingen, Germany

jroth @cheo. on.ca

Purpose

A high percentage of children with juvenile idiopathic arthritis (JIA) are affected by significant deficits of muscle mass and bone mass. Deficits in muscle force and power are thought to be the most important factor affecting bone mass in JIA. Despite regular physiotherapy, these changes persist especially in polyarticular JIA and also occur in patients who achieve remission. Whole body vibration (WBV) might be an interesting technique to improve muscle function, although arthritis has been considered a contraindication for WBV so far. The aim of this pilot study was to assess the safety of WBV in JIA.

Methods

Patients suffering from the oligoarticular or polyarticular form of juvenile idiopathic arthritis who did have an episode of active arthritis involving the knee joint within the year preceding the study but had been in remission for a minimum of 8 weeks before study entry were eligible to participate in a 3-months, home based, whole body vibration training using the GalileoTM platform. Before study entry and at the end of the study, a MRI of the affected knee was performed to assess the synovia and synovial fluid as well as the joint contour. Every month, muscle force and power were assessed using a standardized one leg jump and two leg jump on the Leonardo™ force plate.

Results

5 Patients have completed the study so far. 4 of these patients accomplished the three months study period without any side effects. One patient had to finish training after two months due to a generalized relapse of his arthritis following a gastrointestinal infection. The median increase in force for all patients was 30% and the median increase in power was 15%. No abnormalities on MRI were seen in the four patients who completed the study regularly.

Conclusions

Whole body vibration can be used in JIA with improvements in muscle force and power. This might be important following periods of active disease to quickly regain muscle function and prevent long-term disturbances of the musculoskeletal system. It may nevertheless be anticipated that a certain percentage of patients will not be able to do the intervention.

ANTHROPOMETRIC ASPECTS OF OSTEOGENESIS IMPERFECTA DIAGNOSTICS

D Zemkova[1, 3], O Hudakova[2, 3],I Marik[2, 3]
1. Pediatr. Dpt, University Hospital Motol
2. Dept. of anthropology and human genetics, Charles University, Faculty of Science
3. Ambulant Centre for Locomotor Defects, Prague, Czech Republic

dana.zemkova@lfmotol.cuni.cz

Osteogenesis imperfecta (OI) is the most common inborn disease characterized by increased bone fragility. The aim of our study was specifying of diagnostics of individual types of OI with taking advantage of clinical, precise anthropological, radiological, biochemical, biomechanical and generic methods. Group of 55 patients (27 M/ 28 F) aged from 1.5 to 56 years is followed and treated in the Ambulant Centre for Defects of Locomotor Apparatus in Prague. Patients were classified into 7 types of the OI according to both Sillence (1979) and the new Glorieux (2003) classification. The cohorts of patients were characterized with the accent on body height, proportionality of trunk and extremities, shape of thorax, head, and nutritional status. All the collected data of patients were gathered into the complex database and statistically evaluated with the aim to find some relations among anthropometric, clinical and biochemical parameters. The most important parameters distinguishing the types are body height and length of lower extremities. Meanwhile the type I is characterized by shortening of the trunk, the type IV shows even more severe involvement of length of lower extremities. The most important factor which affected the severity of disease was the type of OI, determined by the severity of collagen affection. Patients with more severe type of OI have more fractures and severe deformities. Parameters explaining the variability in body height among patients within the same type of OI are: platyspondyly, deformity of ribs and dentinogenesis imperfecta. We also demonstrated lower body height in patients with high urine deoxypyridinolin level and decreasing of its level in patients on antiresorptive therapy. We affirm that the dividing of OI types according to the new classification gives more consistent pictures of the OI types.

AMELOGENESIS, DENTINOGENESIS AND OSTEOGENESIS IMPERFECTA

M. Kuklik, J. Handzel, I. Mařík
Ambulant Centre of Defects of Locomotor Apparatus, Prague, Czech Republic
honza.kuklik @volny.cz

The bone and teeth dysplasias represent a numerous series of growth defects of hereditary origin. Their symptomatology exhibit a large scale of abnormalities which are the aim of this presentation. From the broad scale of diseases we demonstrate following conditions:

- amelogenesis imperfecta
- dentinogenesis and/or osteogenesis imperfecta.

In all our observed cases the clinical examination was accompanied by genealogical and laboratory showed some methods as well as stomatological examination. The analysis of our data showed some important relationships between bone, hard dental tissues and mesenchymal structures.

The most promising direction of our further research seems to be the correlation between osteoblasts and odontoblasts in selected cases of osteogenesis imperfecta with inborn defects of collagen I.

The precise ethiopathogenetic knowledge promotes the correct genetic diagnostics.

Keywords: bone and dental tissues, hereditary disorders, genetic prevention.

ACTIVE PHYSICAL BONDS AMONG POLYMER REPLACEMENTS IN SUBCHONDRAL BONE AND COLLAGEN FIBRES

Petrtyl M[1], Bastl Z[2], Krulis Z[3], Senolt L[4], Hulejova H[4], Danesova J[1]

1. Czech Technical University, Prague, F.C.Eng., Laboratory of Biomechanics and Biomaterial Engineering;
2. Academy of Sciences, Institute of Physical Chemistry, Prague;
3. Academy of Sciences, Institute of Macromolecular Chemistry, Prague;
4. Institute of Rheumatology, Prague

petrtyl@jsv.cvut.cz

Introduction

Provision of a long-term functional stability of the lifeless replacements in the live surroundings is a complex of very uneasy tasks. The development of replacements for a human skeleton follows the path of proposal and investigation of such materials whose mechanical properties are very similar to biomechanical properties of a subchondral bone and whose biophysical and biochemical interactions with the surrounding living tissue do not cause necroses, or do not lead to any initiation of other pathological processes. Bio-physical/ Bio-chemical fixation of replacements to the tissue depends principally:

a) on the mechanical and chemical properties the replacements and the tissue;
b) on the stress-strain distributions in tissue and replacement,
c) on the organization and stability of collagen molecules adsorbed to modified surfaces of replacements and
d) on me good proliferation of preosteogenic and osteogenic cells on the surface of replacement. Our activities were aimed at the proposal and the bio-mechanochemical investigations of the collagen mediator fibres connecting the polymer matrix (made from COC-blend, i.e. from cydoolephine-blend) with the subchondral bone. Methods: Surface modifications of the COC-blend polymers and their relation to the collagen immobilization

The mediator CPGf films (composed from collagen – II. type, proteoglycans and growth factors) were applied on the COC-blend surface. In order to provide physical bonds between the surface of an artificial replacement and the atoms of collagen, the surfaces of COC (cycloolefine) polymer matrix were modified by the action of oxygen and nitrogen plasma. “When the plasmatic modification was conducted in the microwave oven, the surfaces with the highest hydrophilicity were obtained when the oxygen or nitrogen pressure was 1 Pa, with a double exposure taking place always for 5 seconds. The measured C Is spectra of electrons showed, with the exception of the mother line, at 284.8 eV, the presence of other three components with binding energies higher by 1.5, 2.9 and 4.3 eV. These components can be included in groups C-O, C=O and O-C=O. For examining the collagen adsorption, stable samples whose surface composition did not change in time were used. The occur-

rence of adsorbed collagen was identified as a line of N Is electrons in the spectrum.

Results

The modulus of elasticity of the investigated COC-blend has been experimentally verified (E = 0,45–0,62 GPa). Verifying the CPGh films on the COC surface (in vitro) showed very good cell proliferation and cell differentiation. The hybrid composites COC-blend with the surface coated with GAG have well-controlled material characteristics. We proved that the plasma treatment leads to an increase of oxygen content and formation of surface chemical groups such as C-O, C=O, O-C=O and even C-O-O. Concerning the nitrogen treatment, we obtained a well oxidized surface with a ratio O/C similar to oxygen plasma. After plasma treatment, the amount of oxygen and/or nitrogen groups increases. The modified surface exhibit enhanced adsorption of collagen and improvement of its adhesion. The stronger bonding explains the higher quantity, the better organization and the better stability of collagen molecules adsorbed on oxidized COC-blend surfaces.

MODELLING OF THE BONE STRUCTURE AFTER HIP JOINT REPLACEMENT*

Klika Vaclav, Marsik Frantisek, Ivan Landor
Institute of Thermomechanics, CASv.v.i, Prague;
Dept. of Mathematics, FNSPE, Czech Technical University, Prague, Czech Republic
klika@it.cas.cz

Aim

The great unknown in the joint-replacement problem is how will the bone respond in terms of remodelling to new stress-strain field in bone after the replacement. In other words, the joint implant creates a very new conditions for the natural remodelling processes. We studied bone remodelling using our biomechanical model that is in keeping with the facts that the driving force of the remodelling process is the dynamic loading but also with the substantial influence of the biochemical control – OPG concentration.

Method

Mathematical formulation of three stages of bone remodelling processes:

1. bone resorption based on the osteoclast activity,
2. bone deposition based on the osteoblast activity and
3. bone growth control established on RANK/RANKL/OPG pathway – RANKL/OPG balance.

Bone responds to applied loading by modifying its inner structure with the help of osteoclasts and osteoblasts. By removing or adding (eventually by narrowing or thickening) osteons the bone adapts its structure to keep the stresses and strains in proper bounds. We calculate the change of molar concentration of osteocytes in bone from where we assess the corresponding change in osteons.

Results-Conclusions

The stress-strain changes in the surroundings of the hip-joint implant and living bone influence the bone remodelling process dramatically. Clinical observations shows, that in the course of time the denser regions in the bone shift in the distal direction towards the implant tip.

These changes are not patient-specific as can be observed from X-ray pictures of patients with various habits and healthy conditions. Thus they may be considered as some general answer of bone remodelling to new conditions determined by the implant. Our prediction based on the numerical simulation has the same pattern of BR response.

*The content of this contribution partially overlaps with a presentation being prepared for IUTAM congress in August 2008.

INFORMOVANÝ SOUHLAS V LÉKAŘSKÉ GENETICE
INFORMED APPROBATION IN MEDICAL GENETICS

Pověřená komise odborníků při výboru Společnosti lékařské genetiky ČLS JEP ve složení Doc. Kožich, MUDr. Gregor, MUDr. Havlovicová , Mgr. Fraňková a prof. Martásek vypracovala návrh informovaného souhlasu, který by byl použitelný pro pracoviště zabývající se genetickým poradenstvím a testováním. Komise vycházela z některých obdobných zahraničních dokumentů, které byly modifikovány s ohledem na naší situaci. Návrh byl opakovaně diskutován, přepracováván a doplňován na společných jednáních komise a výboru SLG. Celý proces představuje více než jednoroční aktivitu všech participantů. Finální dokument, který prošel i legislativním odborem MZ ČR, je dle názoru výboru SLG vhodným vzorem informovaného souhlasu pro genetická pracoviště. Zajišťuje dostatečné poučení o cílech a smyslu navrhovaných vyšetření a umožňuje vyšetřované osobě autonomní rozhodnutí o jejich provedení.

Společnost lékařské genetiky ČLS JEP vydává po prostudování mezinárodních a národních právních norem a etických doporučení, po projednání s legislativním odborem MZ ČR a po konečném schválení výborem SLG dne 11. června 2008

Doporučení týkající se informovaného souhlasu pro genetická laboratorní vyšetření

1. Toto doporučení je určené všem zdravotnickým pracovníkům a odborným pracovníkům ve zdravotnictví jako vodítko pro zajištění informovaného souhlasu před genetickým laboratorním vyšetřením. Analýzy dědičného materiálu pro identifikaci osob nejsou předmětem tohoto doporučení
2. Při absenci mezinárodně přijaté definice považuje výbor SLG za genetické laboratorní vyšetření takové analýzy lidských chromosomů, DNA, RNA, proteinů, metabolitů, které jsou prováděné z klinických důvodů a to za účelem prokázání dědičné dispozice pro nemoc včetně účelů preventivních nebo pro volbu vhodné léčby.
3. Klinická využitelnost prováděných genetických laboratorních vyšetření musí být podložena současnými vědeckými poznatky založenými na důkazech (v angličtině „evidence based medicine“).
4. Osoba, které je nabízeno genetické laboratorní vyšetření má právo na autonomní rozhodnutí stran vyšetření a dalšího nakládání s genetickým materiálem a informacemi získanými během vyšetření.
5. Informovaný souhlas je vícesložkový proces, při němž je vyšetřovaná osoba seznámena odpovídající formou s účelem nabízeného vyšetření, jeho rozsahem, limitací vyšetření a možností neočekávaných nálezů, předpokládaným prospěchem a možnými negativními dopady pro vyšetřovaného/vyšetřova-

nou a jeho/její příbuzné. Vyšetřovaná osoba je dále seznámena s alternativami k nabízenému vyšetření, s možnostmi uchování vzorků, jejich dalšího vyšetření a variantami pro informování osob oprávněných znát výsledky vyšetření. Na základě tohoto poučení přijímá vyšetřovaná osoba autonomní rozhodnutí týkající se výše uvedených skutečností.

6. Informovaný souhlas se skládá kromě situací uvedených v bodě 11 tohoto Doporučení ze dvou nepominutelných součástí, bez nichž nelze udělený souhlas považovat za platný: a/ z osobního pohovoru vyšetřované osoby s lékařem a b/ z rozhodnutí o rozsahu vyšetření, o dalším nakládání se vzorkem a se zjištěnými informacemi završené podepsáním formuláře. Podle klinické situace lze vyšetřované osobě poskytnout písemnou informaci nebo odkaz na webovou stránku SLG ČLS JEP, a to buď před nebo po rozhovoru vyšetřovaného osoby s lékařem.
7. Proces informovaného souhlasu probíhá vždy za účasti lékaře se specializací v oboru lékařská genetika v následujících situacích:
   a. Stanovení diagnosy u nemocí s velmi výraznou genetickou komponentou (de facto vysoce penetrantní monogenní nemoci, chromosomové aberace a mitochondriální onemocnění) za použití metod cytogenetických a molekulárně genetických
   b. Presymptomatické testování osob v riziku pro závažnou dosud neléčitelnou geneticky podmíněnou nemoc s vysokou penetrancí a s pozdním nástupem u níž neexistují preventivní opatření; v těchto případech je nezbytné dodržet vícestupňový protokol informování se zapojením psychologa a s posouzením psychosociálních aspektů a rizika psychotraumatizace tak, jak je zaveden např. u M.Huntington.
   c. Prediktivní testování osob pro nemoci s výraznou genetickou komponentou a vyšetřování takovýchto genetických faktorů pro preventivní účely a stanovení terapie
   d. Vyšetření nosičství pro recesivní nemoci, chromosomové balancované aberace a mitochondriální onemocnění
   e. Cílené prenatální vyšetření metodami cytogenetickými, molekulárně genetickými a biochemickými
   f. Veškerá další genetická vyšetření sloužící pro účely reprodukčních rozhodnutí
8. U osob nezletilých (tj. mladších 18-ti let) lze genetická laboratorní vyšetření provést pouze pro situace uvedené v bodu 7a; v případě manifestace nemoci před 18.rokem věku i dle bodu 7c. V případech hodných zvláštního zřetele a po konzultaci s klinickým genetikem a právními zástupci nezletilého lze provést genetické laboratorní vyšetření před 18.rokem věku. Rozhodnutí ohledně genetického laboratorního vyšetření provádí u osob nezletilých zákonný zástupce, indikující lékař přihlíží k vyjádření nezletilého/nezletilé a k aktuální úrovni jeho/jejích rozumových schopností.
9. U osob zbavených způsobilosti k právním úkonům se postupuje podle platných právních předpisů.
10. Při genetickém vyšetření alelických variant s nízkou penetrancí (zejména u komplexních nemocí) se může procesu informování vyšetřované osoby

ve spolupráci s genetikem účastnit i lékař bez specializace v oboru lékařská genetika, musí však být splněny všechny podmínky v bodech 3, 4, 5 a 6 tohoto doporučení

11. Pro níže uvedená genetická laboratorní vyšetření probíhá informovaný souhlas v upravené podobě:
    a. Populační těhotenský screening
    b. Vyšetření metabolitů nebo enzymů ke zjištění přítomnosti dědičné metabolické nemoci
    c. Celopopulační novorozenecký screening geneticky podmíněných endokrinopatií a dědičných metabolických poruch na úrovni metabolitů nebo proteinů

    Pro genetické laboratorní vyšetření podle bodů 11a až 11c doporučuje výbor SLG ČLS JEP, aby vyšetřovaným osobám nebo jejich právním zástupcům byly k disposici zjednodušené písemné informace. Tyto písemné informace obsahují podrobnosti o charakteru a účelu nabízeného vyšetření, jeho rozsahu, limitaci vyšetření a možnostech neočekávaných nálezů, předpokládaného prospěchu. Vyšetřované osoby nebo jejich zákonní zástupci musí být informovány o možnosti vyšetření odmítnout. Dále musí být vyšetřeným osobám poskytnuta v případě zájmu možnost osobního pohovoru s lékařem. Podpis formuláře informovaného souhlasu není u vyšetření podle bodu 11a až 11c požadován, odmítnutí screeningového vyšetření však musí být provedeno písemnou formou.
12. Laboratoř provádějící genetická laboratorní vyšetření podle bodu 7 a 10 tohoto Doporučení musí mít před zahájením vyšetření k dispozici jeden stejnopis formuláře informovaného souhlasu (nebo kopii potvrzenou požadujícím lékařem); bez dodání tohoto formuláře nemůže laboratoř zahájit vyšetření vzorků biologického materiálu kromě situací, kdy hrozí nebezpečí z prodlení. Výsledek genetického laboratorního vyšetření v situacích uvedených v bodu 7 a 10 nesmí laboratoř vydat, pokud nemá k dispozici podepsaný formulář informovaného souhlasu nebo kopii potvrzenou požadujícím lékařem.
13. Bližší informace, vzory poučení pro pacienta a formuláře informovaného souhlasu jsou přílohou tohoto Doporučení a jsou volně k disposici ke stažení na adrese www.slg.cz v sekci Důležité dokumenty.

Výbor Společnosti lékařské genetiky ČLS JEP

Prof. MUDr. Petr Goetz, CSc, předseda,
Prof. ing. Kyra Michalová, DrSc, místopředsedkyně
MUDr. Lenka Foretová, PhD, místopředsedkyně
MUDr. Vladimír Gregor, místopředseda
RNDr. Alexandra Oltová, vědecký tajemník
MUDr. Věra Jüttnerová
Prof. MUDr. Milan Macek, DrSc
Prof. MUDr. Radim Brdička, DrSc
Prof. RNDr. Marie Jarošová, DrSc
Prof. MUDr. Jiří Šantavý, CSc
Prof. MUDr. Jiří Zeman, DrSc
Doc. MUDr. Alice Baxová, CSc
MUDr. Ivan Šubrt

VZOR – INFORMOVANÝ SOUHLAS V LÉKAŘSKÉ GENETICE

Úplné označení pracoviště .....

.....

Souhlas vyšetřované/ho (zákonného zástupce)
s genetickým laboratorním vyšetřením

Jméno vyšetřované/ho: .....

Rodné číslo: .....

A. Prohlášení lékaře

Prohlašuji, že jsem vysvětlil podstatu a účel genetického laboratorního vyšetření vyšetřované/mu (zákonnému zástupci) způsobem, který byl podle mého soudu srozumitelný. Rovněž jsem vyšetřovanou osobu seznámil s možnými výsledky a s důsledky toho, že by se vyšetření nezdařilo nebo nebylo informativní. Seznámil jsem vyšetřovanou osobu (zákonného zástupce) i s možnými problémy a důsledky v případě odmítnutí tohoto vyšetření. Výsledky laboratorního vyšetření budou důvěrné a nebudou bez souhlasu vyšetřované osoby/zákonného zástupce sdělovány třetí straně, pokud platné právní předpisy neurčují jinak.

Jméno lékaře: .....

Podpis: ..... Dne: .....

B. Prohlášení vyšetřované osoby

Potvrzuji, že mi bylo poskytnuto genetické poradenství ke genetickému laboratornímu vyšetření. Vše mi bylo sděleno a vysvětleno srozumitelně, bylo mi umožněno si vše řádně, v klidu a v dostatečné časové lhůtě zvážit, měl(a) jsem také možnost zeptat se lékaře na vše, čemu jsem nerozuměl(a), nebo co považuji za podstatné.

B. 1 Souhlasím s provedením těchto vyšetření:

Cytogenetická vyšetření:

☐ karyotyp (analýza chromosomů)

Jiné: .....

Molekulárně genetická vyšetření:

☐ vyšetření pro chorobu: .....

Jiné: .....

Jiná vyšetření:

.....

Ze vzorku:

☐ žilní krev ☐ pupečníková krev ☐ plodová voda
☐ placenta ☐ sliny ☐ tkáň: kůže, sval

Jiné: .....
* vybranou variantu označte

B. 2 Dále si přeji následující:

- Abych s výsledky genetického laboratorního vyšetření: byl(a) / nebyl(a) seznámen(a)*
- Aby o výsledku vyšetření byly informovány následující osoby:

  .....
- Souhlasím / nesouhlasím *s případným zapsáním mé osoby do registru nemocných s chorobou:

  .....
  * vybranou variantu označte

B. 3 Rozhodl(a) jsem, že se vzorkem bude po ukončení testování naloženo takto:

- Pokud to bude možné, bude můj vzorek (vzorky) skladován pro další analýzu provedenou k mému prospěchu a prospěchu mé rodiny, ale vždy budu před dalším vyšetřením poučen a nově navrhovaná genetická laboratorní vyšetření budou provedena až s mým aktuálním informovaným souhlasem.
- Můj vzorek (vzorky) bude po provedení genetického laboratorního vyšetření zlikvidován s tím rizikem, že nebude již možné v budoucnosti výsledek vyšetření v případě potřeby znovu ověřit a pro další genetické testování bude nutný nový odběr materiálu.
- Souhlasím s anonymním využitím DNA (tzn. vzorek DNA zůstane uchován pouze pod identifikačním číselným kódem) k lékařskému výzkumu
- Nesouhlasím s anonymním využitím DNA k lékařskému výzkumu

- Jiné: .....

Na základě tohoto poučení prohlašuji, že souhlasím s provedením vyznačeného genetického laboratorního vyšetření za výše uvedených podmínek.
Jsem si vědom, že svůj souhlas mohu kdykoliv odvolat.

Podpis vyšetřované osoby (zákonného zástupce).....

V: ..... Dne: .....

Jméno zákonného zástupce: .....

Rodné číslo: .....

Vztah k vyšetřované osobě: .....

Úplné označení pracoviště .....

.....

Nesouhlas vyšetřované osoby (zákonného zástupce) s genetickým laboratorním vyšetřením – negativní revers

Jméno vyšetřovaného: .....

Rodné číslo: .....

A. Prohlášení lékaře

Prohlašuji, že jsem vysvětlil podstatu a účel genetického laboratorního vyšetření vyšetřované/mu (jejímu zákonnému zástupci) způsobem, který byl podle mého soudu srozumitelný. Rovněž jsem ho/jí seznámil s předpokládanou úspěšností, s důsledky toho, že by se vyšetření nezdařilo nebo nebylo informativní. Seznámil jsem vyšetřované/ho (zákonného zástupce) i s možnými problémy a důsledky v případě odmítnutí toho vyšetření.

Jméno lékaře: .....

Podpis: ..... Dne: .....

B. Navrhované genetické laboratorní vyšetření:

Cytogenetická vyšetření:

Karyotyp (analýza chromosomů)

Jiné: .....

Molekulárně genetická vyšetření:

Vyšetření pro chorobu: .....

Jiné: .....

Jiná vyšetření:

.....

Ze vzorku:

☐ žilní krev ☐ pupečníková krev ☐ plodová voda
☐ placenta ☐ sliny ☐ tkáň: kůže, sval

Jiné: .....
* vybranou variantu označte

C. Prohlášení vyšetřované osoby

Potvrzuji, že mi bylo poskytnuto genetické poradenství k navrhovanému genetickému laboratornímu vyšetření. Vše mi bylo sděleno a vysvětleno srozumitelně, bylo mi umožněno si vše řádně, v klidu a v dostatečné časové lhůtě rozvážit, měl(a) jsem také možnost zeptat se lékaře na vše, čemu jsem nerozuměl(a), nebo co považuji za podstatné.

Na základě tohoto poučení prohlašuji, že **nesouhlasím s provedením výše vyznačených genetických laboratorních vyšetření** s vědomím všech následků, na které jsem byl(a) upozorněn(a).

Podpis vyšetřované osoby (zákonného zástupce). .....

V: ..... Dne: .....

Jméno zákonného zástupce: .....

Rodné číslo: .....

Vztah k vyšetřované osobě: .....

D. Prohlášení svědka

Potvrzuji, že vyšetřovaná osoba odmítá podepsat souhlas s navrhovanými genetickými laboratorními vyšetřeními

Jméno svědka: . . . . . .

Podpis svědka: . . . . . Dne: . . . . . .

PŘIHLÁŠKA

řádného člena

Společnosti pro pojivové tkáně ČLS JEP

Příjmení ..... **Jméno** .....

Titul(y) .....

Datum narození ..... **Rodné číslo** .....

Adresa pracoviště .....

..... **PSČ** ☐☐☐ ☐☐

Telefon ..... **Fax** .....

Adresa bydliště .....

..... **PSČ** ☐☐☐ ☐☐

Telefon ..... **Mobil** .....

E-mail .....

Přihlašuji se za řádného člena Společnosti pro pojivové tkáně ČLS JEP (odborná společnost 1200) a souhlasím s posláním a cíli České lékařské společnosti J. E. Purkyně.

Datum ..... **Podpis** .....

Stanovisko organizační složky:

Přijat dne ..... **Podpis** .....

Přihlášku do společnosti doručte na adresu:

Společnost pro pojivové tkáně ČLS JEP, Olšanská 7,
130 00 Praha 3, ČR, tel./fax: 222 582 214, e-mail: ambul_centrum@volny.cz

Informace uvedené na tomto formuláři jsou přísně důvěrné a nebudou poskytnuty žádné další osobě ani organizaci.

INFORMACE O SPOLEČNOSTI PRO POJIVOVÉ TKÁNĚ ČLS J. E. PURKYNĚ (SPT)

Vážená paní kolegyně, vážený pane kolego,

dovolujeme si Vás informovat o možnosti stát se členem **Společnosti pro pojivové tkáně** *(SPT),* která v roce 2004 navázala na plodnou desetiletou činnost Společnosti pro výzkum a využití pojivových tkání vedenou panem prof. MUDr. M. Adamem, DrSc. Posláním *SPT* je podpora rozvoje výzkumu pojivových tkání, šíření nových poznatků týkajících se všestranných analýz tkání z obecného pohledu, moderních klinických přístupů k diagnostice a léčbě. Dalším posláním *SPT* je usnadnění styků mezi jednotlivými odborníky navázáním spolupráce s různými vědeckými, odbornými, výrobními a farmaceutickými společnostmi.
Vědecké poznání a aplikace nejnovějších poznatků v klinické praxi nabyly v posledních letech nebývalého zrychlení, a to nejenom v zahraničí, ale i u nás. Tato skutečnost bezprostředně souvisí s kvalitativním rozvojem poznání i v nebiologických vědách a v moderních inženýrských přístupech. Stále více se prokazuje, že vše se vším souvisí – není náhodou, že nové poznatky a objevy vznikají na rozhraní oborů a různých vědních disciplin. Lidská společnost v posledních desetiletích dosáhla nové civilizační kvality – ve vědě a v jejich aplikacích zcela jistě, avšak v morálce a etice ne tak příliš. Biomedicína je v současné době rozsáhlou interdisciplinární vědou, která bez kooperace s jinými vědními obory by byla odsouzena ke stagnaci. Proto cílem *SPT* je nejenom integrovat odborníky v biomedicíně, ale i v technických sférách.
Prioritní snahou *SPT* je presentovat odborné veřejnosti a specialistům v klinické praxi nejnovější poznatky v oblasti pojivových tkání. *SPT* je i společenskou organizací klinických pracovníků, vědců, pedagogů, která si klade za cíl společensky sblížit nejenom pracovníky v aktivní službě, ale i kolegyně a kolegy v důchodovém věku a v neposlední řadě i studenty a mladé doktorandy z vysokých škol, universit a akademických ústavů.
SPT bude organizovat během každého roku alespoň dvě odborná a společenská setkání, kde vedle odborných přínosů bude kladen důraz také na společenské – přátelské diskuse všech vás, kteří nechtějí stagnovat, a kteří nechtějí přemýšlet o nových poznatcích izolovaně a osamoceně.
Pro uhrazení nejzákladnějších nákladů na korespondenci se členy společnosti, jejich informovanost a pořádání odborných kolokvií, symposií a společenských odborných setkání byl stanoven **roční členský příspěvek pro aktivní kolegyně a kolegy 200 Kč** a **pro studenty a důchodce 100 Kč.**
SPT vydává časopis *Pohybové ústrojí – pokroky ve výzkumu, diagnostice a terapii,* do kterého se i vy můžete aktivně zapojit odbornými články, vašimi zkušenostmi a slunečnou pohodou. **Předplatné časopisu** je **300 Kč ročně,** pro zahraniční odběratele **12 Euro.**
Milí kolegové, nestůjte (pro katastrofální nedostatek času) opodál a připojte se k české inteligenci – v oblasti pojivových tkání, ke které i Vy zcela jistě patříte. V naší krásné české zemi je třeba, aby prameny poznání byly stále živé a permanentně udržované. Poslání každého z nás není náhodné. Jsme velice zavázáni našim předkům, kteří rozvíjeli kvalitu odbornosti v naší zemi. Nepřipusťme útlum vědy u nás. Nenechme se zmanipulovat programovanou lhostejností, vyrůstající z neodbornosti, závisti a z patologického prosazování ekonomicko-mocenských zájmů.

Těšíme se na Vás a na Vaše zkušenosti – přijďte mezi nás!

Za výbor společnosti:
Doc. MUDr. Ivo Mařík, CSc. – předseda
Prof. Ing. Miroslav Petrtýl, DrSc. – místopředseda
Prof. MUDr. Josef Hyánek, DrSc. – místopředseda
Ing. Hana Hulejová – jednatel
Ing. Jana Zelenková – pokladník

ČESKÁ LÉKAŘSKÁ SPOLEČNOST J. E. PURKYNĚ

INFORMATION ABOUT SOCIETY FOR CONNECTIVE TISSUES CMA J. E. PURKYNĚ (SCT)

Dear Sir/Madam, dear Colleagues,

We have great pleasure to inform you about the possibility of joining the **Society for Connective Tissues** (SCT) that was established in 2004 in order to continue the ten-year fruitful activities of the Society for Research and Use of Connective Tissue headed by Professor M. Adam, MD, DSc. The activities of the SCT are aimed at supporting the research development in the field of connective tissues, the dissemination of knowledge related to the all-purpose analyses of the tissues in general, and the application of the up-to-date approaches to the diagnostics and clinical practice. Further, the SCT is determined to facilitate contacts between the respective specialists by means of collaboration with various research, professional, production and pharmaceutical companies.

In the last few years, the scientific knowledge and the application of the latest findings in the clinical practice have accelerated on an unprecedented scale, not only abroad, but also in this country. This fact is closely connected with the qualitative development of the knowledge in the non-biological sciences and in the up-to-date engineering approaches. The fact that all things are mutually connected is becoming more and more evident. It is fairly obvious that the new knowledge and discoveries arise on the dividing line between the different fields and disciplines of science. In the last few decades, the human society has reached the new qualities of civilization. This applies, in particular, for the disciplines of science and their applications; however, this statement can hardly be used with reference to the moral and ethical aspects of the human lives. At present, the biomedical science is a wide-ranging interdisciplinary science which, in case of lack of cooperation with other scientific disciplines, would be condemned to stagnation. That is the reason why the SCT is aimed at integrating the specialists both within the biomedical science and within the engineering fields.

The priority objective of the SCT is to present the professional public and specialists involved in the clinical practice with the latest knowledge in the field of connective tissues. The SCT is also a civic society whose aim is to bring people close together by joining members of the clinical staff, researchers and teachers including the retired ex-colleagues and, last but not least, the undergraduates and PhD students from universities and academic establishments.

The SCT is planning to organize at least two professional and social meetings each year. Beside the professional contribution of these meetings, emphasis will be laid on social activities – informal discussions of all those who do not want to stagnate and who do not want to acquire the new knowledge in solitary confinement.

The annual membership fee is 200 Czech crowns for full workers, and 100 Czech crowns for students and pensioners. This membership fee shall be used to cover the basic costs on correspondence with the members of the Society in order to inform them about organizing colloquiums, symposiums and social meetings.

The SCT is also engaged in publishing of the interdisciplinary journal entitled *Locomotor System – Advances in Research, Diagnostics and Therapy*. You are invited to contribute to the journal writing professional articles, exchanging experience or, simply sharing your opinions. **The annual subscription is 300 Czech crowns, for foreign subscribers 12 euros** (incl. shipping).

Dear Colleagues, do not stand aside (suffering from terrible lack of time) and join the professional people in the field of connective tissues to whom you undoubtedly belong. In this beautiful country, the sources of knowledge should be kept alive and maintained permanently. Our role in this process is not accidental. We are much

obliged to our ancestors who had developed the qualities of proficiency in this country. Do not allow the decline of science. Do not let the programmed indifference arising from lack of professionalism, enviousness, and pathological promotion of economic and power interests manipulate us.
We are looking forward to meeting you. We will be pleased if you join us and share your experience with us.

On behalf of the committee of the Society for connective tissues:

Associate Professor Ivo Mařík, MD, PhD – chairman
Professor Josef Hyánek, MD, DrSc – vice-chairman
Professor Miroslav Petrtýl, MSc, DrSc – research secretary
Hana Hulejová, MSc – secretary
Jana Zelenková, Eng. – treasurer

SMĚRNICE AUTORŮM • INSTRUCTIONS FOR AUTHORS

TÉMATIKA PŘÍSPĚVKŮ

K uveřejnění v časopise Pohybové ústrojí se přijímají rukopisy prací z oblasti pohybového ústrojí člověka, které se týkají především funkce, fyziologického i patologického stavu kosterního a svalového systému na všech úrovních poznání, diagnostických metod, ortopedických a traumatologických problémů, příslušné rehabilitace a léčebné i preventivní péče. Předmětem zájmu jsou týmové práce z oboru dětské ortopedie a osteologie, dále problémy z oboru biomechaniky, patobiomechaniky a bioreologie. Časopis má zájem otiskovat články kvalitní, vysoké odborné úrovně, které přinášejí něco nového a jsou zajímavé z hlediska aplikací a nebyly dosud nikde uveřejněny s výjimkou ve zkrácené formě.

Redakce přijímá původní práce a kasuistiky, souborné články, které informují o současném stavu v příslušných oblastech souvisících s pohybovým ústrojím a abstrakty příspěvků z národních a mezinárodních konferencí, věnovaných hlavně pohybovému ústrojí. Původní práce a kasuistiky doporučuje publikovat v anglickém jazyce. Rukopisy jsou posuzovány dvěma (někdy i třemi) oponenty redakční rady.

Příspěvky, uveřejňované v časopise, jsou excerpovány v periodických přehledech EMBASE/Excerpta Medica, vydávaných nakladatelstvím Elsevier. Při výběru příspěvků k uveřejnění dáváme přednost rukopisům, zpracovaným podle jednotných požadavků pro rukopisy, zasílané do biomechanických časopisů – Uniform Requirements Submitted to Biomedical Journals (Vancouver Declaration, Brit. med. J., 1988, 296, pp. 401-405).

ÚPRAVA RUKOPISŮ

Rukopis se píše v textovém editoru ve formátu doc, rtf. Na přiloženém výtisku vyznačte zařazení obrázků a tabulek do textu.

Na titulní straně uveďte název článku pod ním jméno autora, případně autorů, úřední název jejich pracoviště a konečně adresu prvního autora. U českých rukopisů uvádějte název článku a pracoviště také v angličtině. Na další straně uveďte stručný souhrn (do 100 slov), který má informovat o cílech, metodách, výsledcích a závěrech práce, doplněný překladem do angličtiny. Za ním připojte nejvýše šest klíčových slov v češtině resp. angličtině.

Vlastní text je u původních prací obvykle rozdělen na úvod, materiál a metodiku, výsledky, diskusi, závěr a případné poděkování. Souborné referáty, diskuse, zprávy z konferencí apod. jsou bez souhrnu a jejich členění je dáno charakterem sdělení. Před začátky jednotlivých odstavců vynechávejte pět volných mezer. Jednotlivé odstavce by měly mít alespoň čtyři strojové řádky. Slova, která mají být vytištěna proloženě podtrhněte přerušovanou čarou nebo uvádějte v proložené úpravě.

TABULKY A OBRÁZKY

Tabulky předkládejte každou na zvláštním listě s příslušným označením nahoře. Obrázky kreslete černou tuší (fixem) na pauzovací papír. Fotografie musí být profesionální kvality. Vyobrazení se číslují v pořadí, v jakém jdou za sebou v následujím v textu. Na levé straně rukopisu vyznačujte jejich předpokládané umístění v tištěném

textu. Na zadní straně dole uveďte číslo, jméno autora a jasné označení, kde bude horní a dolní část obrázku. Texty k obrázkům se píší na zvláštní list. U českých rukopisů uvádějte texty k obrázkům i v angličtině. Vítanou pomocí jsou obrázky kvalitně naskenované (rozlišení 300 dpi) a uložené jako typ TIFF File (*.tif) nebo JPEG Bitmap File (*.jpg) na CD-R; tabulky, grafy uložené ve formátech Microsoft Excell (*.xls) nebo jako vektorové obrázky ve formátech (*.eps, *.cdr).

LITERATURA

Seznam odkazů na literaturu se připojí v abecedním pořadí na konci textu. Odvolání na literaturu uvádějte ve vlastním textu příslušnými čísly v závorkách ().

V seznamu citované literatury uvádějte údaje o knihách v pořadí: příjmení a iniciály prvních tří autorů s případným dodatkem „et al.“, název knihy, pořadí vydání, místo vydání, nakladatel, rok vydání, počet stran: Frost HM. The Laws of Bone Structure. 4 ed. Springfield: C.C.Thomas, 1964, 167 s.

Časopiseckou literaturu uvádějte tímto způsobem: příjmení a iniciály prvních tří autorů (u více autorů pište za jménem třetího autora et al.), název článku, název časopisu nebo jeho uznávaná zkratka, ročník, rok vydání, číslo, strany: Sobotka Z, Mařík I. Remodelation and Regeneration of Bone Tissue at some Bone Dysplasias. Pohybové ústrojí, 2, 1995, č. 1:15–24.

Příspěvky ve sbornících (v knize) se uvádějí v pořadí: příjmení a iniciály prvních tří autorů, název článku, editor, název sborníku, díl, místo, nakladatelství a rok vydání, strany ve sborníku (knize): Mařík I, Kuklík M, Brůžek J. Evaluation of growth and development in bone dysplasias. In: Hajniš K. ed. Growth and Ontogenetic Development in Man. Prague: Charles University, 1986, s. 391–403.

KOREKTURY

Redakce považuje dodaný rukopis za konečné znění práce. Větší změny při korekturách nejsou přípustné. Prosíme abyste pečlivě zkontrolovali text, tabulky a legendy k obrázkům. Pro zkrácení publikační lhůty tiskárny je možno připojit prohlášení, že autor netrvá na autorské korektuře.

ADRESA PRO ZASÍLÁNÍ PŘÍSPĚVKŮ

Rukopisy zasílejte na adresu:

Doc. MUDr. Ivo Mařík, Csc.
Ambulatní centrum pro vady
pohybového aparátu
Olšanská 7, 130 00 Praha 3
Tel./fax: (+420) 222 582 214
e-mail: ambul_centrum@volny.cz

Jeden výtisk časopisu Pohybové ústrojí bude zaslán bezplatně prvnímu autorovi příspěvku. Další časopisy je možno objednat u vydavatele – viz výše uvedená adresa.

SUBJECT MATTER OF CONTRIBUTIONS

The journal Locomotor System will publish the papers from the field of locomotor apparatus of man which are above all concerned with the function, physiological and pathological state of the skeletal and muscular system on all levels of knowledge, diagnostical methods, orthopaedic and traumatological problems, rehabilitation as well as the medical treatment and preventive care of skeletal diseases. The object of interest are interdisciplinary papers of paediatric orthopaedics and osteology, further object of interest are problems of biomechanics, pathobiomechanics and biorheology. The journal will accept the original papers of high professional level which were not published elsewhere with exception of those which appeared in an abbreviated form.

The editorial board will also accept the review articles, case reports and abstracts of contributions presented at national and international meetings devoted largely to locomotor system. The papers published in the journal are excerpted in EMBASE / Excerpta Medica.

MANUSCRIPT REQUIREMENTS

Manuscripts should be submitted in original (we recommend to the authors to keep one copy for eventual corrections), printed double-spaced on one side of the page of size A4 with wide margins. The contributions (including Illustrations and Tables) has to be submitted in the well-known computer programs on disk.

While no maximum length of contributions is prescripted, the authors are encouraged to write concisely. The first page of paper should be headed by the title followed by the name(s) of author(s) and his/her (their) affiliations. Furthermore, the address of the author should be indicated who is to receive correspondence and proofs for correction. Papers are reviewed by two (and/or three) opponents.

The second page should contain a short abstract about 100 words followed by the key words no more than 6. The proper text of original paper is laid out into introduction, material and methods, results, discussion and if need be acknowledgement. The reviews, discussions and news from conferences are without summaries and their lay-out depends on the character of communication. The paragraphs should begin five free spaces from the left margin and contain at least four rows.

ILLUSTRATIONS AND TABLES

Authors should supply illustrations and tables on separate sheets but indicate the desired location in the text. The figures should include the relevant details and be produced on a laser printer or professionally drawn in black ink on transparent or plain white paper. Drawings should be in the final size required and lettering must be clear and sufficiently large to permit the necessary reduction of size. Photographs must be of high professional quality. Figure legends should be provided for all illustrations on a separate page and grouped in numerical order of appearance. On the back of figures, their number and name of the author should be indicated.

REFERENCES

References must be presented in a numerical style. They should be quoted in the text in parantheses, i.e. (l), (2), (3, 4), etc. and grouped at the end of the paper in alphabetical order.

The references of books should contain the names and initials of the first three authors, with eventual supplement „et al.“, title of book, number of edition, place of publishing, name of publisher, year of appearance and number of pages, for instance: Frost HM. The Laws of Bone Structure. 4. ed. Springfield: C.C.Thomas, 1964, 167 p.

The references of papers published in journals should be arranged as follows: the names and initials of the first three authors (eventually after the name of the third author introduce et al.), title of the paper, journal name or its abbreviation, year, volume, number and page numbers, for instance: Sobotka Z, Mařík I. Remodelation and Regeneration of Bone Tissue at Some Bone Dysplasias. Locomotor System 1995: 2, No.1:15–24.

The references of papers published in special volumes (in a book) should be arranged in the following order: names and initials of the first three authors, title of paper, editor(s), title of special volume (a book), place of publication, publisher, year of publication, first and last page numbers, for instance: Mařík I, Kuklík M, Brůžek J. Evaluation of growth and development in bone dysplasias. In: Hajniš K. ed. Growth and Ontogenetic Development in Man. Prague: Charles University, 1986:391–403.

Manuscripts and contributions should be sent to the Editor-in-chief:

Assoc. Prof. Ivo Mařík, M.D., Ph.D.
Ambulant Centre for Defects of
Locomotor Apparatus
Olšanská 7
130 00 Prague 3
Czech Republic
Phone/fax: (+420) 222 582 214
e-mail: ambul_centrum@volny.cz

One journal Locomotor System will be supplied free of charge to the first named author. Additional journals may be ordered from the publishers at time of acceptance – see above mentioned address.

Skenování odrazových předloh a reálných předmětů do formátu 305 × 457 mm a tloušťky 20 mm, transparentních předloh (pozitivů i negativů) do formátu 250 × 457 mm na skenerech Heidelberg TOPAZ II a Imacon FLEXTIGHT 848. Retuš a barevné úpravy skenovaných i dodaných obrazů na monitoru EIZO CG220. Sazba, zalomení textu a následné operace. Grafické návrhy. Zprostředkování digitálního i ofsetového tisku.

S
G R
sazba
grafika
retuš

Pavel Lorenc, Podkovářská 6, 190 00 Praha 9
tel./fax 266 036 067, e-mail: pavel.lorenc@volny.cz

OZNÁMENÍ ÚMRTÍ
OBITUARY

Profesor MUDr. Milan Adam, DrSc.

Neobyčejně obsáhlé odborné curriculum vitae bylo uveřejněno v časopisu Pohybové ústrojí – pokroky ve výzkumu, diagnostice a terapii (i několika dalších odborných recenzovaných časopisech) při příležitosti jeho 70. a 75. životního jubilea a samozřejmě opakovaně v Who is Who v USA, UK i v ČR.

Profesor Adam byl především dobrým revmatologem u pacientů velmi oblíbeným. Žertem se prohlašoval za „ohmatavače“ lidských těl. Za četné úspěšné výzkumy na poli pojivových tkání a prioritní objevy během svého života byl oceněn řadou cen, vyznamenání, čestných členství v odborných společnostech doma i v zahraničí. Po „sametové“ revoluci

byl jmenován ministrem školství mládeže a tělovýchovy ČR. Tuto funkci zastával v letech 1989–1990 a získal oblibu především u dětí, protože vyhlásil během 1 roku několik volných svátečních dnů. V roce 1991 na Universitě V Remeši (Francie) obdržel čestný doktorát (Dr.h.c.). Jedinečného uznání se mu dostalo v roce 2003, kdy byl oceněn prestižní cenou UNESCO za svůj celoživotní přínos lékařské vědě.

Osobně jsem se s panem profesorem poprvé setkal v roce 1983 v Klučenicích u Orlické přehrady na kolokviu pojivových tkání, které každoročně organizoval jako předseda sekce pojiva (při Společnosti biochemické ČLS JEP) pokaždé na jiném krásném místě naší vlasti. Od té doby jsem tato setkání hrstky nadšenců každoročně navštěvoval. Smyslem bylo vzájemně se poučit, rozšířit si znalosti ze zdánlivě odtažitých oborů a navázat osobní vztahy a vazby mezi zainteresovanými odborníky. A to se panu profesorovi povedlo skutečně na jedničku. Byl výborným organizátorem, veselým a zábavným společníkem pro všechny bez rozdílu věku. V roce 1993 založil a stal se předsedou Společnosti pro výzkum a využití pojivových tkání. Tato Společnost se stala i jedním z vydavatelů časopisu Pohybové ústrojí – pokroky ve výzkumu diagnostice a terapii. Profesor Adam organizoval velmi úspěšná každoroční setkání v Policejním museu a v Ambassadoru v Praze až do roku 2003, kdy se odborné symposium konalo při oslavě jeho 75. narozenin.

Můj vztah s panem profesorem byl vztahem žáka a učitele. Svým žákům profesor Adam nikdy nic neprominul, vždy dával najevo – ne vždy vybíravým způsobem – že by se měli v jakékoliv problematice ještě lépe orientovat. I přes četné odborné diskuse mně byl rádcem a oporou zejména po mém odchodu z ortopedické kliniky v Motole. Po desetileté plodné činnosti Společnosti pro výzkum a využití pojivových tkání pan profesor abdikoval z funkce předsedy a nominoval mě do vedení nové Společnosti pro pojivé tkáně. Převzal jsem štafetu organizování zainteresovaných odborníků různých oborů, které spojuje pojivo. Na pana profesora vzpomínám jako na jednoho z mých učitelů, který ovlivnil moji specializaci, vědecké zaměření a pomohl mi udržet si nadšení pro věc.

Doc. MUDr. Ivo Mařík, CSc.
předseda Společnosti pro pojivé tkáně ČLS JEP

OBSAH ROČNÍKU 2007

Životní jubilea

CONTENTS OF VOLUME 2007

Annivesaries

SUPPLEMENTUM

OBSAH ROČNÍKU 2008

KONFERENCE

ZPRÁVY

Životní jubilea

Oznámení úmrtí

SUPPLEMENTUM

CONTENTS OF VOLUME 2008

CONFERENCES

NEWS

Annivesaries

Obitury

SUPPLEMENTUM

Formát A5 – na spad (148 × 210 mm), do zrcadla (123 × 185 mm)

Zadní strana obálky barevně ..... 10.000 Kč

Vnitřní strana obálky barevně ..... 8.000 Kč

Uvnitř sešitu černobíle ..... 5.000 Kč

Dvoustrana černobíle ..... 8.000 Kč

Formát A5 – půlstrana (123 × 90 mm)

Vnitřní strana obálky barevně..... 5.000 Kč

Uvnitř sešitu černobíle .... 3.000 Kč

Formát A5 – čtvrtstrana (59 × 90 mm)

Vnitřní strana obálky barevně..... 3.000 Kč

Uvnitř sešitu černobíle .... 1.800 Kč





Při opakovaném vydání a uveřejnění více inzerátů možnost slevy po dohodě s vydavatelem.

Pohybové ústrojí

Pokroky ve výzkumu, diagnostice a terapii

The 10th Prague-Sydney-Lublin Symposium

„Diagnostics, comprehensive treatment and biomechanics of locomotor defects“

Lékařský dům v Praze 24.–25. 10. 2008

Vydává
Společnost pro pojivové tkáně
Ambulantní centrum pro vady pohybového aparátu
Katedra antropologie a genetiky člověka PřF UK v Praze
Odborná společnost ortopedicko-protetická ČSL J. E. Purkyně

ročník 15 / 2008 Suppl.

EMBASE / Excerpta Medica

Společnost pro pojivové tkáně ČLS J.E. Purkyně
&
Odborná společnost ortopedicko-protetická ČLS J.E. Purkyně
&
Ambulantní centrum pro vady pohybového aparátu

ve spolupráci s NZZ Ortopedica s.r.o. & Českou podiatrickou společností

invite you to

THE 10TH PRAGUE-SYDNEY-LUBLIN SYMPOSIUM

„DIAGNOSTICS, COMPREHENSIVE TREATMENT AND BIOMECHANICS OF LOCOMOTOR DEFECTS“

which will be held on October 24–25, 2008,
at Domus medica, Prague, Sokolská 31, 120 36 Praha 2

The Symposium is launched within the framework of the Bone and Joint Decade 2000–2010 and it belongs to education actions integrated into the life training system of physicians.

PROGRAMME – FRIDAY 24, OCTOBER 2008

14.30 –15.00 – Registration of participants

15.00–18.00 chairmen: HYÁNEK J., BLAHOŠ J., MAŘÍK I.

COFFEE BREAK

PROGRAMME – SATURDAY 25, OCTOBER 2008

8.30–9.00 – Registration of participants

9.00–12.00 chairmen: KOLÁŘ J., MAŘÍK I., KARSKI T.

COFFEE BREAK

13.00–16.30 chairmen: PETRTÝL M., POVÝŠIL C., KUKLÍK M.

COFFEE BREAK

Lectures in English and/or in Czech 10–15 minutes – text slides in English – discussion after every paper

The Symposium will be held on 24th–25th October, 2008
at Domus medica, Sokolská 31, 120 26 Prague 2, Czech Republic.

Registration of participants on 24th October from 14.30 p.m.
on 25th October 2008 from 8.30 a.m.

The conference fee of 300 Czech crowns includes the Supplement with summaries and the journal of "Locomotor system"

CURRICULUM VITAE

PROFESOR DR. JACQUES CHÊNEAU

Jacques Chêneau se narodil v Tunisu 14. května 1927. Medicínu studoval v Lyonu a později v Toulouse v letech 1946–51. V roce 1953 se přihlásil do vojenské akademie v Paříži a po krátkém výcviku se stal lékařem francouzských parašutistů ve Vietnamu. V roce 1954 byl vážně zraněn a od ledna do září vězněn ve Vietnamu. Po návratu z války v roce 1955 pracoval jako lékař v Toulouse, kde v roce 1962 získal certifikát pro rentgenologii. V roce 1964 získal certifikát ze sportovní medicíny. V roce 1968 působil jako asistent v nemocnici v Gaillac a Toulouse. V roce 1974 se stal specialistou v rehabilitaci. V roce 1986 pracoval jako asistent na klinice pro těžké deformity páteře v Bad Wildungenu v Německu. Od roku 1987 až dosud působí jako spojovací článek mezi universitami, klinikami a ortopedicko-protetickými pracovišti na celém světě.

Autobiography

I was born in Tunis, May 14, 1927. My father was teaching English and Arabian in the grammar school. My mother Appolline born Isanove was bringing up their three children (They were later five).

During the following removals, I learned in the public school of Versailles, then in the high school of Toulouse. My father being dead in 1942 and my mother being ill and lying in bed during many years, the family remained without the slightest income. The oldest children worked and financially helped the younger ones. So I continued to study, first to get baccalaureate, July 11 1945, then to prepare medicine. At the same time, I worked in Restaurants and did other humble works. Then I signed a contract with the French army. The French state should pay for me medical studies, and I promised to work as a military doctor during at least ten years. I got the title of medical doctor July 3, 1952. During my studies, I had been trained as a paratrooper.

After having got my medical title, according to my contract, and after a special military medical training in Paris, I immediately was sent to Viet Nam. There, was worsening more and more a war. There I served as a doctor in a Vietnamese battalion of the newly independent Vietnam headed by Emperor Bao Dai helped by France. Against us were the partisans of the China supported Ho Chi Minh. I jumped November 20th 1953 on Dien Bien Phu which we were conquering. A month later, Dien Bien Phu being quiet at this time, I was sent into the neighbouring country named Lao, which was being invaded by Vietnamese divisions, and with which France had an alliance. There, isolated among the 3rd battalion of 600 Vietnamese paratroopers, we were attacked by a whole division, some 12000 men. I was severely injured by two bullets and brought on men's back along some 300, perhaps 400 miles in jungle towards prisoner camps. After the war, I took part of a routine exchange of prisoners

Back in France, my wounds were deemed incurable, I was liberated from my contract and I went out of the army, as a civilian medical doctor. I continued to learn, first radiology: Interested to rehabilitation by my wound, I intended to do rehabilitation, field which was occupied at this time by radiologists. Then I got the certificate

of studies for sport medicine. In the late sixties, rehabilitation was recognized as an autonomous field, and I continued to practice only in this field.

1961, Professor Gaubert asked me to help him to build plaster casts according to Abbott for scoliosis patients. This technique gave not satisfaction, so that I began building "Abbott casts" made with polyester and fibre-glass. This material tended to replace plaster at this time. I did those essays for my private patients, not in hospital. I took all the charge of the costs of material and of the work, which were many times higher than the money which was repaid by the insurance company. In the year 1976, Professor Matthiass in Munster, Germany, was interested by my works. He proposed polyethylene as a basic material, and published results in 1979 in Bratislava. With a great modesty, he gave to the brace my name. There was a great and immediate world success, which never decreased. Since that time, I always have bettered the techniques, thus eliminating problems one by one.

In the year 1985, I moved towards Germany, in the well known Centre for Scoliosis directed by Doctor Zielke. Back to France, 1987, I became retired in order to do only workshops all over many parts of the world.

CURRICULUM VITAE

PROF. MUDR. KAREL KŘEPELA, CSC

Narozen: 1929 Praha
Vzdělání: 1953 absolvent LF UK Praha
1956 atestace z pediatrie I.st.
1965 atestace z pediatrie II. st.
1971 nástavbová atestace z dětské tbc a respir. nemocí
1982 kandidatura na téma Využití funkční bronchografie u dětí a mladistvých (bronchokinematografie)
1990 docentura
1993 profesura

Licence

ČLK udělila celkem 4 licence:
- pro výkon lektora lékařské praxe pro obor pediatrie
- dtto pro obor TBC v dětském věku
- pro výkon vedoucího lékaře-primáře zdrav. zařízení pro obor pediatrie
- dtto pro obor TBC v dětském věku

Vyznamenání

1994 a znovu 1999 čestné členství ČPFS
1998 čestné členství České pediatrické společnosti
bronzová medaile J. E. Purkyně

Praxe

1953–55 sekundární lékař dětského oddělení nemocnice Podbořany
1955–63 sekundární lékař dětského plicního oddělení FTN v Praze-Krči
1963–66 zástupce přednosty dětské kliniky IPVZ v Krči
1966–85 odborný asistent katedry pediatrie IPVZ v Krči
1985–91 zástupce vedoucího katedry pediatrie IPVZ
1991–95 vedoucí katedry pediatrie a přednosta dětské kliniky IPVZ a FTN Krč
1995–dosud ordinář kliniky pediatrie IPVZ

Odborné funkce

1967–76 krajský ftiseopediatr v Praze
1981–93 místopředseda a od r. 1984 předseda Komise pro dětskou tbc v rámci bývalé ČSFR
1981–2005 předseda atestačních komisí z pediatrie I. a II.st.
1998–2005 člen komise u státních zkoušek z pediatrie LF UK Plzeň

Pedagogická činnost

V rámci IPVZ se věnuje po 40 let pedagogické činnosti v rámci odborných kurzů a stáží katedry pediatrie a jiných kateder IPVZ, pravidelně přednáší v rámci odborných společností Lékařské společnosti J. E. Purkyně (společnost pediatrická, pneumoftiseologická, patofysiologie dýchání, radiologická, klinické alergologie a imunologie, dorostového lékařství, lékařské genetiky, všeobecného lékařství), na tuzemských a zahraničních kongresech, v rámci krajských a okresních seminářů pro lékaře i sestry.

Publikační činnost

Monografie

- Tuberkulóza dětí a dorostu a její diferenciální diagnostika (1995)
- THORAX- atlas rtg snímků a kazuistik dětských plicních nemocí (CD-ROM, 1994)
- Mimoplicní tbc (2004): kapitola kostní komplikace po BCG vakcinaci
- 12 kapitol v dalších monografiích

Odborné publikace

- 104 publikací v tuzemských i zahraničních odborných časopisech, které zahrnují tyto okruhy: tuberkulóza a BCG vakcinace, difúzní procesy plicní, bronchokinematografie, recidivující záněty plic na podkladě vrozených anomálií. Prioritním pozorováním u nás byl Williams-Campbelův syndrom a Fatální familiární granulomatóza (chronic granulomatous disease in children).

Abstrakta ve sbornících 41

Recenze a oponentské posudky 41

Výzkumná činnost

Po 25 let 1971-1995 byl odpovědným řešitelem výzkumných úkolů státního plánu výzkumu a výzkumných úkolů v rámci IPVZ.

CURRICULUM VITAE

UNIV.-PROF. EM. DR. MED. GEORG OTTO NEFF

Born:	23.05.1938, Regensburg/Donau, Germany
1944–58	Primary and Secondary School, Marienbad und Heidelberg
Apr. 1958	Abitur, Bunsen-Gymnasium Heidelberg
Apr. 1958–Apr. 1961	Military service
1961–1967	Studies in medicine, University of Heidelberg and Innsbruck/Austria (including placements in Topusko/Jugoslavia and Oulu/Finnland)
July 1967	Final exam in medicine, University of Heidelberg

May 1968 Doctor in medicine, University of Heidelberg
since Oct. 1967 Internship (including 6 months of handsurgery in Lausanne/Switzerland)
since Dec. 1969 Specialisation in Orthopaedic Surgery (University Hospitals for Surgery and Orthopaedics, Heidelberg)
Feb. 1974 Facharzt für Orthopädie (Specialist in Orthopaedics)
Aug. 1976 Consultant and Head of Department for Biomechanics and
Oct. 1988 Technical Orthopaedics, Orthopaedic Hospital, University of Tübingen
Apr. 1985 Habilitation
Nov. 1988 Head of Department for Technical Orthopaedics, Limb Deficiences and Rehabilitation, Oskar-Helene-Heim, Orthopaedic Hospital, Free University of Berlin
Apr. 1989 Appointment University-Professor (Tenure), Free University of Berlin
01.01.2001 Retirement
since Apr. 2001 CEO „Technische Orthopädie Consult (TOC) Ltd.“, Berlin

- Fellow of the „International Society for Prosthetics and Orthotics (ISPO)“;
- Honorary Member of ISPO-Germany and Member of the Board;
- Emeritus Member „Association of Children‘s Prosthetic Orthotic Clinics (ACPOC)“;
- Chairman of „Section Technical Orthopaedics“, German Society for Orthopaedics and Orthopaedic Surgery (DGOOC) (until Oct. 2005);
- Chairman of the German speaking chapter of „World Orthopaedic Concern“ (D-WOC) (until Dec. 2002) among other affiliations.
- Since 1976 ongoing cooperation with organizations concerned in training and education in prosthetics, orthotics and rehabilitation in Third World Countries.

Married since 1969; one son (1972) and one daughter (1975).

CURRICULUM VITAE

PROF. TOMASZ KARSKI MD PHD

I was born on 2nd January 1939 in a small town Rudka / Zwierzyniec (south-eastern part of Poland). I attended the Primary School in Zwierzyniec and Secondary School in Zamość. In the years 1956 – 1963 I studied at Medical University in Lublin. I received medical doctor degree in 1963. During my studies I worked for 3 years in Students Scientific Orthopaedic Association and next after graduation in Adults Orthopaedic Department for 9 years. Since 1970 till now I am working in Paediatric Orthopaedic Department of Medical University in Lublin.

In 1967 and than in 1971 I passed degrees in orthopaedics, orthopaedic surgery and traumatology of movement apparatus. In 1972 and in 1982 I passed consecutive degrees to receive PhD degree and later assistant professor title. In 1993 I was

awarded professor title from the President of Poland.

In years 1964–2008 I was many times a scholarship holder in East-Germany – German Democratic Republic (1963–1972 – Orthopaedic Department in Neuruppin and in others towns), in West-Germany (DAAD – 1 year – Orthopaedic Department in Heidelberg and in Orthopaedic Department Essen – full information on the Web Site www.ortopedia.karski.lublin.pl), in Norway (1981 – Sophie Minde Ortopedisk Hospital / Oslo), in Finland (1978, 1979, 2001 – Heinola and Helsinki), in Hungary (many times – Budapest, Debrecen, Szeged, Kecskemet, Bekescaba), in Denmark (1998 – Copenhagen – Rigs Hospitalet). I also attended numerous Congresses and Symposiums in Europe, Africa, America (Cuba) and in Asia (Hong Kong and Beijing).

Since 1st October 1995 I am Head of Chair and Department of Pediatric Orthopaedics and Rehabilitation of Medical University in Lublin/Poland, in the biggest Pediatric Hospital in Eastern Poland (Polish Name: DSK).

I am a member of Polish Orthopaedic and Traumatologic Association (PTOiTr) since 1963. For 12 consecutive years I was elected Secretary of Lublin Branch, for 4 years I was Vice-President of the Section and for 4 years President of the Lublin Section of Polish Orthopaedic and Traumatologic Association. I am working in Editorial Board of Polish Hand Surgery and of Journal Locomotor System – „Pohybové ústrojí“ (Czech Republic). I am a member of EPOS since 1985 and of Société Internationale de Chirurgie Orthopédique et de Traumatologie (SICOT) since 2002.

I was 36 times awarded by the Rector of Medial University of Lublin for his scientific and educational work. I received three times awards from the Ministry of Health of Poland (1975, 1986, 1993). I was awarded with medals: „Przyjaciel Dziecka“ (1978 r.), „Medal Pamiątkowy Sześćdziesięciolecia TPD” and „Międzynarodowego Roku Dziecka“ (1979 r.), Złotą Odznakę TWK (1984 r.), Złoty Krzyż Zasługi (1987 r.), Medal im. dr Henryka Jordana (2000 r.) and Krzyż Kawalerski Polonia Restituta (2000 r.) and Medal Komisji Edukacji Narodowej (2003 r.). Since 1996 I am Honouree Member of Hungarian Orthopaedic Association and since 2003 of Slovak Orthopaedic Association and since 11. 10. 2006 Honouree Member of Society for Connective Tissues J. E. Purkyne (Czech Republic).

I described the biomechanical etiopathogenesis of the so-called idiopathic scoliosis (1995–2007) and I am the author of new rehabilitation treatment for scoliosis. In the years 2001–2006 I described three etiopathogenetic groups (“S” – Iepg – double scoliosis, some cases “lordoscoliosis”, “C” – II/Aepg, “S” – II/Bepg, some cases “kiphoscoliosis”, and “I” – IIIepg) of development of scoliosis – which prove to be crucial for prophylaxis, treatment and outcome. I have published the findings in numerous Polish and foreign publications and also in three books on scoliosis (2000, 2002, 2003). The new idea about scoliosis has been published by International Research Society for Spinal Deformities – in materials of IRSSD (Athens – 2002, Ghent – 2006, Liverpool – 2008), and in materials presented during SICOT Meetings 2002 (Cairo), 2005 (Istanbul) and at Cuba (2004 – Havana) and Marrakech (2007). The recent publication is in the Pan Arab Journal of Orthopaedics and Trauma in

2005, 2007 and in the World Journal of Paediatrics (WJP) in China in 2007.

My scientific interest is pediatric orthopaedic surgery and specially: DDH – dysplasia, subluxaton and luxation, early prevention of coxarhrosis, congenital and other feet deformities, Torticollis (wry neck), morbus Blount (Bount disearse), cerebral palsy (CP). I described the conservative possibility of reduction and stabilization of femoral head for babies till 18 months of life with luxated hips (DDH). I described also the conservative procedures for patients in every age – to prevent the hips against "coxarthrosis". In Blount Disease I elaborated conservative possibility of successful correction of axis of legs. For children with wry neck I found proper and successful conservative treatment in newborns and babies period. I described also the new operative procedure for correction of the axis of legs in children with "knee valgus deformity". These conservative and operative procedures are very important for people in every age and in every country – especially in "Decade of Bone and Joints 2000-2010". The information about all above mentioned procedures are in my Web Site: www.ortopedia.karski.lublin.pl

I speak fluently German, English, good Italian and Russian. I understand French.

I am the author of 7 original orthopaedic devices. I am an author or co-author of 321 publications in medical literature and I am the author of 5 books.

Wife – Jolanta Wójcikowska-Karska MD – ophthalmologist.

Son – Jacek Karski MD, PhD – orthopaedic surgeon.

Daughter – Katarzyna Karska MA – English language lecturer.

Four grandchildren – three girls and one boy.

REVIEW ARTICLE

VITAMIN B-12 (HOLOTRANSCOBALAMIN) AND ITS DEFICIENCY IN ELDERY RISK POPULATION OF PATIENTS FROM METABOLIC SURGERY

Hyánek J.[1], Pehal F.[2], Dubská L.[2], Pejznochová H.[2], Vaingatová L.[2], Privarová J.[1]

[1] Metabolic Surgery and

[2] Dept. Clinical Biochemistry, Haematology and Immunology, Hospital Homolka, Prague, Czech Republic

Goal

To establish the practical diagnostic value and significance of routine estimation of vitamin B-12 esp. holotranscobalamin (HTC) and other critical metabolites for its metabolism – in healthy population and population of patients suffering from cardiovascular disorders (CVD). Abnormal cellular methylation due to vitamin B-12 deficiency has been implicated in the aetiology of neurological and neuropsychiatric diseases esp. in elderly. Because vitamin B-12 deficiency appears to be a major cause of elevated homocysteine levels in the older population, it seems prudent to screen subjects with atherosclerosis for vitamin deficiency, especially since treatment is safe and inexpensive.

Patiens and Methods

In 541 patients at the age of 60 yrs and in 366 patients aged over 65 yrs suffering from cardiovascular diseases the plasmatic levels of HTC have been established. In HTC deficient cases the levels of folate (F), pyridoxalphosphate (PF), methylmalonate (MMA), total homocysteine (tHcy) have been completed in order to elucidate the metabolic basis of present often clinically silent deficiency.

Holotranscobalamin has been analyzed by FPIA immunochem.test Axym(Abbot); total homocysteine on Synchron Beckman Coulter analyzer LX20 by enzymatic method (Carolina Liq. Chem.); folate by EIA chemiluminiscent method on Immulite (DPC); pyridoxal-phospahate on HPLC (Chromsystems); methylmalonate on GC/MS Finnigan MAT 2010 (derivatizated by ethylchloroformiate) after Hušek et al.1995.

Results

Reference values for HTC for our healthy (19,1–119,2 pmol/l) as well as for population at cardiovascular risk of our hospital oriented to CVD were established. HTC deficiency was detected in 11,6% of patients over 60 yrs and in 9,8% of patients over 65 yrs. Accompanied haematological findings (>MCV, megaloblasts, anaemia) detected quite rare, more frequent the neurological or neuropsychiatric symptoms were observed. Increased levels of tHcy and MMA without evident kidney dysfunction were detected in 85% of patients. Folate deficiency observed only in 25%, pyridoxalphosphate deficiency has not yet been observed. Increased levels of MMA accompanied by increased tHcy were oft the first positive markers of HTC deficiency- so increased MMA levels may be used to confirm also mild forms of vitamin B-12 deficiency in patients with borderline levels of HTC. At this occasion some younger patients suffering from HTC deficiency have been also carefully followed (abortions, anaemia, thromboembolic disorders,

bone dysplasias, etc.) and the diagnostic utility and sensitivity of MMA and tHcy estimation were highly appreciated. Clinical cases of typical patiens suffering from HTC deficiency of different origin are discussed in details as well as the recommended screening program for early detection of HTC deficiency in elderly.

Summary

Holotranscobalamin analysis in plasma is diagnostically very efficient examination to prove its deficiency in elderly. Methylmalonate and total homocysteine analyses support the diagnosis and are suitable for monitoring of supplementary treatment of HTC deficiency.

Key words: Vitamin B-12, Holotranscobalamin, Methylmalonate, Hyperhomocysteinemia, Screening for Clinical and Laboratory Deficiency of B-12

Acknowledgement: Supported by IGA Grant Project No 5472-3

Adresa autora:
prof. MUDr. Josef Hyánek
josef.hyanek@homolka.cz

REVIEW ARTICLE

LIMB DEFICIENCES PRESENT AT BIRTH – CLASSIFICATION (DEFEKTY KONČETIN PŘÍTOMNÉ PŘI NAROZENÍ – KLASIFIKACE)

Neff G. (Berlin, Germany)
former Head of Dept. for Technical Orthopaedics, Dysmelia and Rehabilitation Oskar-Helene-Heim, Orthop. Hospital of the Free University of Berlin

In 1989 the International Organization for Standardization (ISO) released a completely new standard for the description of limb deficiencies present at birth. This was elaborated by the ISO Technical Committee 168, Working Group 1 and 2 comprising experts in this field from various countries – predominantly members of the International Society for Prosthetics and Orthotics (ISPO) who started their work in 1972 under the initial chairman Hector Kay (Kay 1974).

For what reason a new classification? There had been a variety of terminologies in use but they didn't match each other – e.g. in the USA Frantz and O'Rahilly (1961) published a classification (terminal or intercalary transverse or longitudinal deficiencies; hemimelia, paraxial hemimelia etc.) which was in part replaced by Burtch (1966) (meromelia etc.) and another terminology published by Swanson (1976) (seven categories like failure of formation rsp. differentiation of parts, duplication, overgrowth, undergrowth, constriction band syndrome, general skeletal abnormalities). These had been well accepted in the US; in Germany, however, peromelia, ectromelia, phocomelia, amelia were in use

and overall dysmelia for any kind of limb deficiency. Henkel and Willert (1978) developed a nomenclature based on the severity of the defects – so called „teratologische Reihe“ (teratological sequence) **fig. 1**.

The new International Standard (ISO 1989) restricts to skeletal defects and depends on radiological examination and anatomic skeletal description; the terminology avoids the old Greek or Latin related expressions and uses simple but precise words in English which easily can be translated into other languages; the terminology should allow for easy computer processing of data.

The entire variety of limb deficiencies are described as transverse or longitudinal.

Transverse deficiencies are amputation like defects **fig. 2**, buds of fingers or toes do not interfere with this assignment.

Longitudinal deficiencies are comprising the remaining limb deficiencies; these are split into proximal (humerus or femur), distal (radius / ulna or tibia / fibula or central) and combined (humero-radial / humero-ulnar or femoro-tibial / femoro-fibular) deficiencies.

Accordingly the shoulder girdle (scapula / clavicula) and the pelvis (ilium / ischium / pubis) are part of the scheme as well as the carpus or tarsus, the metacarpals or metatarsals and the phalanges of fingers or toes **fig. 3**.

Furthermore as a second descriptor the respective bone is partial or total absent.

Thus this standard is open for every kind of limb malformation present at birth, in addition for common expressions in daily use since long like „cleft foot“, „club hand“ or „PFFD“ (Proximal Femoral Focal Deficiency) (Aitken 1969, Blauth 1967).

Transverse deficiencies are subdivided from proximal to distal with respect to the anatomy of the upper or lower extremity **fig. 4a+b**.

Longitudinal deficiencies are more complex as seen above in **fig. 3**. A few examples illustrate the primarily disturbing complexity which follows, however, the increasing deficit of formation in a clear teratological sequence as demonstrated by Henkel, Willert et al. (1978) **fig. 5+6**.

For practical daily use Day (1988,1996) recommended his simplified outline drawing which allows for easy and proper

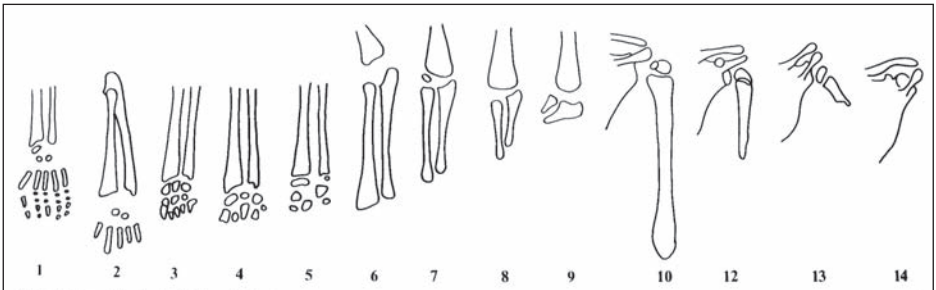

Abb. 1b. Teratologische Reihe. 1. Phalangeal partiell; 2. Phalangeal komplett; 3. Metacarpal partiell; 4. Metacarpal komplett; 5. Carpal partiell; 6. Carpal komplett; 7. Unterarm unteres Drittel; 8. Unterarm mittleres Drittel; 9. Unterarm oberes Drittel; 10. Unterarm komplett; (11. Oberarm unteres Drittel — kein Beispiel); 12. Oberarm mittleres Drittel; 13. Oberarm oberes Drittel; 14. Oberarm komplett

Figure 1 – sequence upper extremity (from Henkel, Willert et al. 1978)

documentation of any limb deficiency in accordance with the ISO standard **fig. 7**: a deficient lower limb **fig. 8** would be described as „longitudinal, left, tibia total, tarsus partial, 1st ray total“, the horizontal bowed mark at the level of the knee joint is the indication for knee disarticulation as appropriate treatment.

Another example **fig. 9a** is described as „longitudinal, right, femur partial proxi-

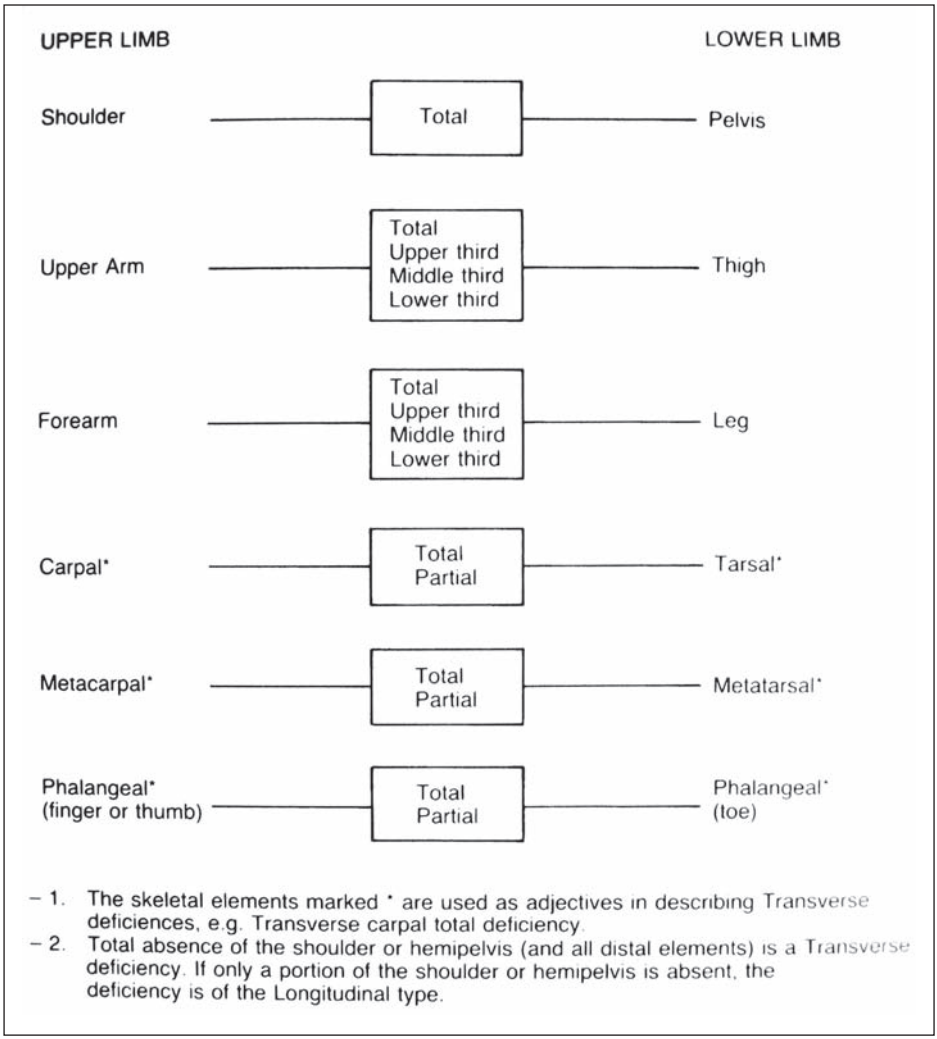

Figure 2 – Levels of transverse deficiencies of upper and lower limb (from Day 1996)

mal third, fibula total, tarsus partial, rays 4 and 5 total"; the corresponding representation is shown in **fig. 9b** indicating knee fusion and Syme amputation as surgical intervention. (Probably nobody would use this description for oral communication – it's just a PFFD in common medical language.)

The advantage, however, of describing limb deficiencies according to the ISO

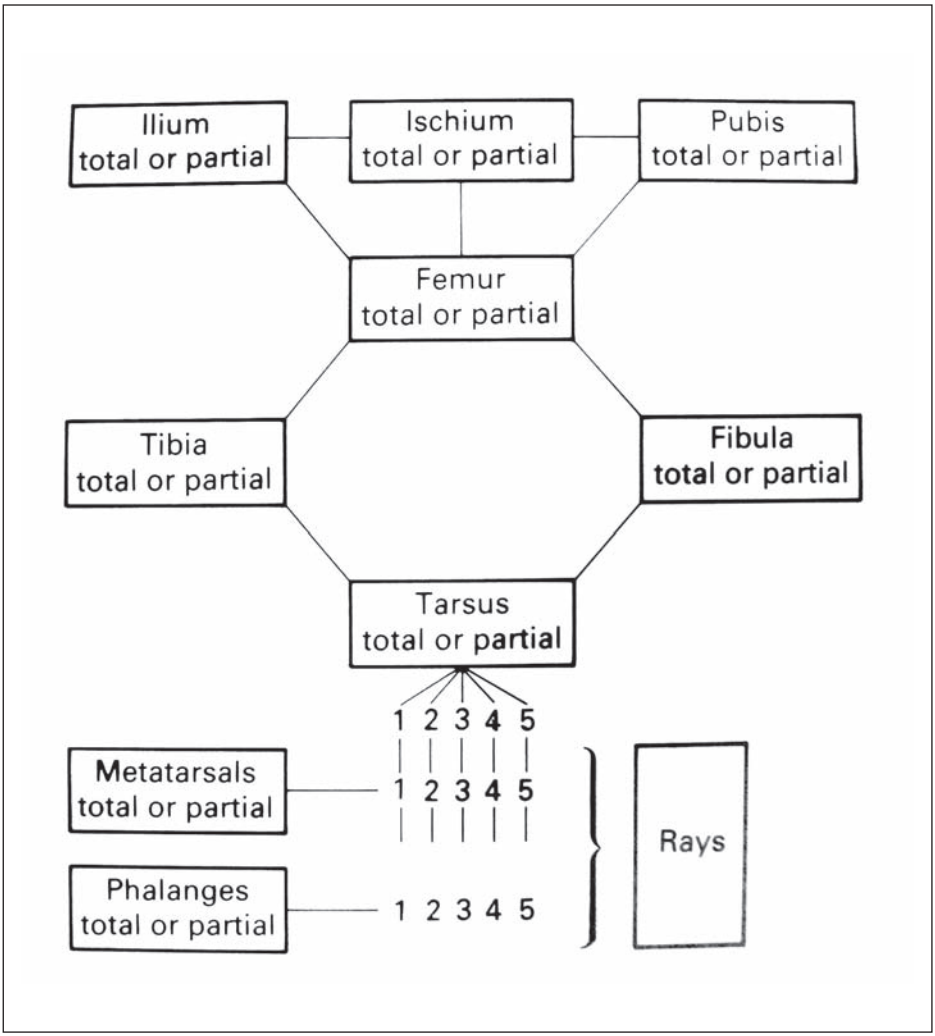

Figure 3 – Description of longitudinal deficiencies of the lower limb (from Day 1988)

standard is the international approach and the opportunity for precise communication worldwide (also with respect to scientific interests), which proved to be impossible or misleading with previously used different terminologies. Therefore the International Standard ISO 8548-1 has become a helpful and necessary tool in daily practise and scientific work and should be adopted at least by those being

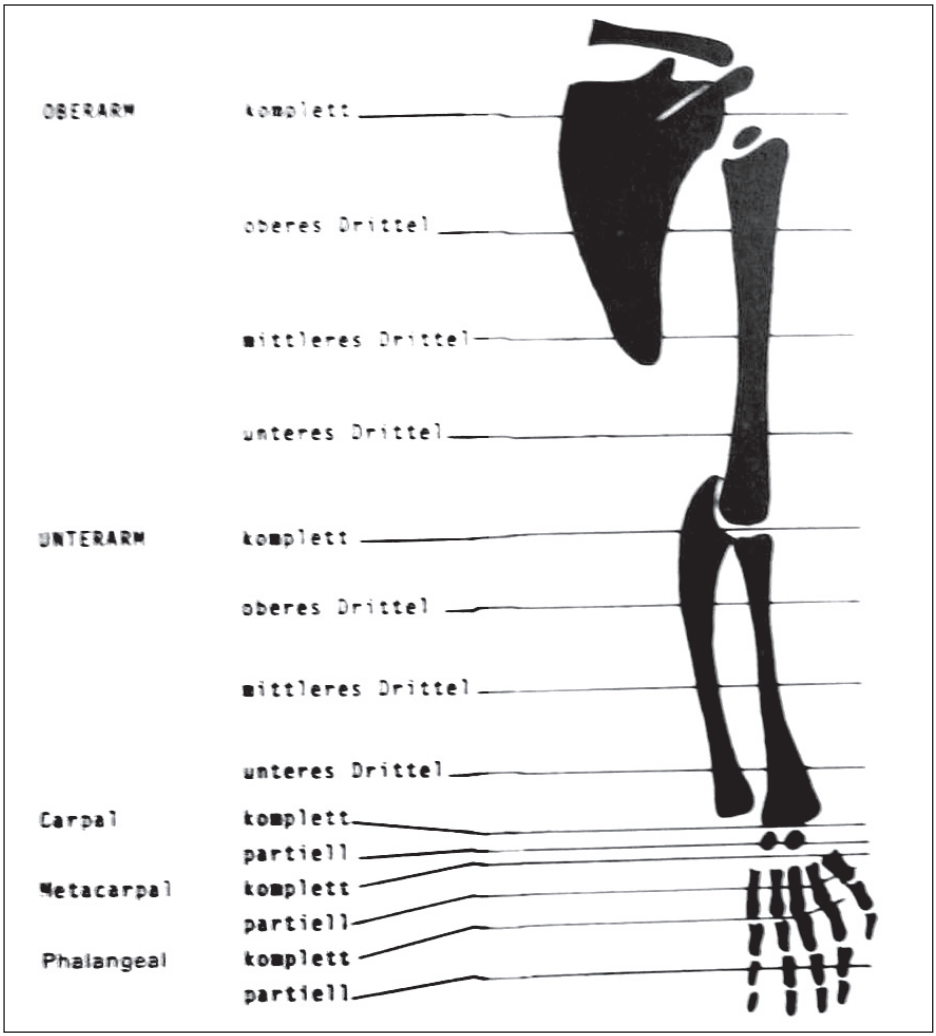

Figure 4a – Anatomic description of transverse deficiencies of the upper limb (from Henkel, Willert et al. 1978)

involved with patients suffering from limb deficiencies.

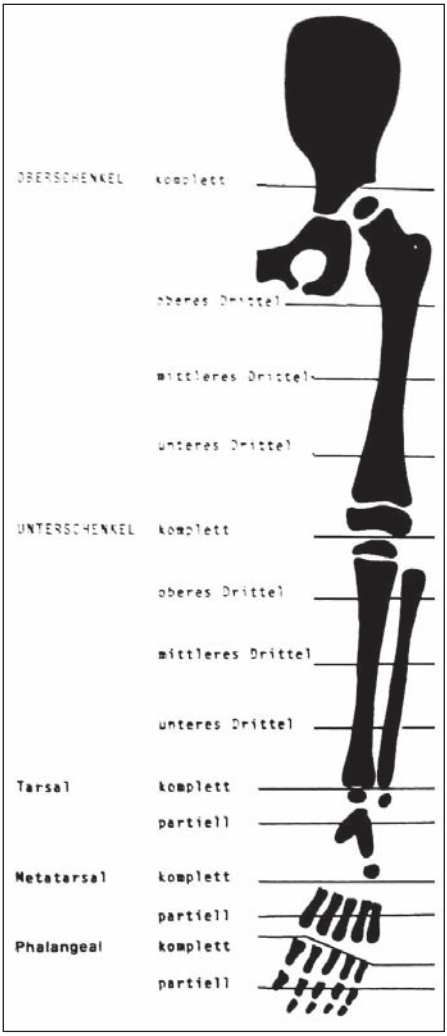

Figure 4b – Anatomic description of transverse deficiencies of the lower limb (from Henkel, Willert et al. 1978)

References

1. AITKEN, G.T. (1969): Proximal Femoral Focal Deficiency. In: Limb Development and Deformity (ed. C.A. Swinyard), Thomas, Springfield

2. BLAUTH, W. (1967): Der angeborene Femurdefekt Ergänz. Bd. Beilageheft Z. Orthop. 103

3. BURTCH, R.L. (1966): Nomenclature for congenital skeletal limb deficiencies, a revision of the Frantz and O'Rahilly classification Artif. Limbs 10(1), 24–25

4. DAY, H.J.B. (1988): Nomenclature and classification in congenital limb deficiency. In: Amputation Surgery and Lower Limb Prosthetics (ed. G. Murdoch), Blackwell, Edingburgh, 271–278

5. DAY, H.J.B. (1996): The ISO/ISPO classification of congenital limb deficiency. (In: Amputation – Surgical Practice and Patient Management (ed. G. Murdoch, A. Bennet Wilson Jr.), Butterworth-Heinemann, Oxford

6. HENKEL, H.-L., H.-G. WILLERT, C. GRESSMANN (1978): Eine internationale Terminologie zur Klassifikation angeborener Gliedmaßenfehlbildungen Arch.Orthop. Traumat. Surg. 93, 1–19

7. KAY, H.W. (1974): A proposed international Terminology for the classification of congenital limb deficiencies Inter-Clin. Inform. Bull. 13 (7), 1–16

8. SWANSON, A.B. (1976): A classification for congenital limb malformations J. Hand Surg. 1(1), 8–22

Author address:
Univ.-Prof. em. Dr. med. Georg Neff
former Head of Dept. for Technical Orthopaedics, Dysmelia and Rehabilitation
Oskar-Helene-Heim, Orthop. Hospital of the Free University of Berlin

Pfeddersheimer Weg 28
D-14129 BERLIN

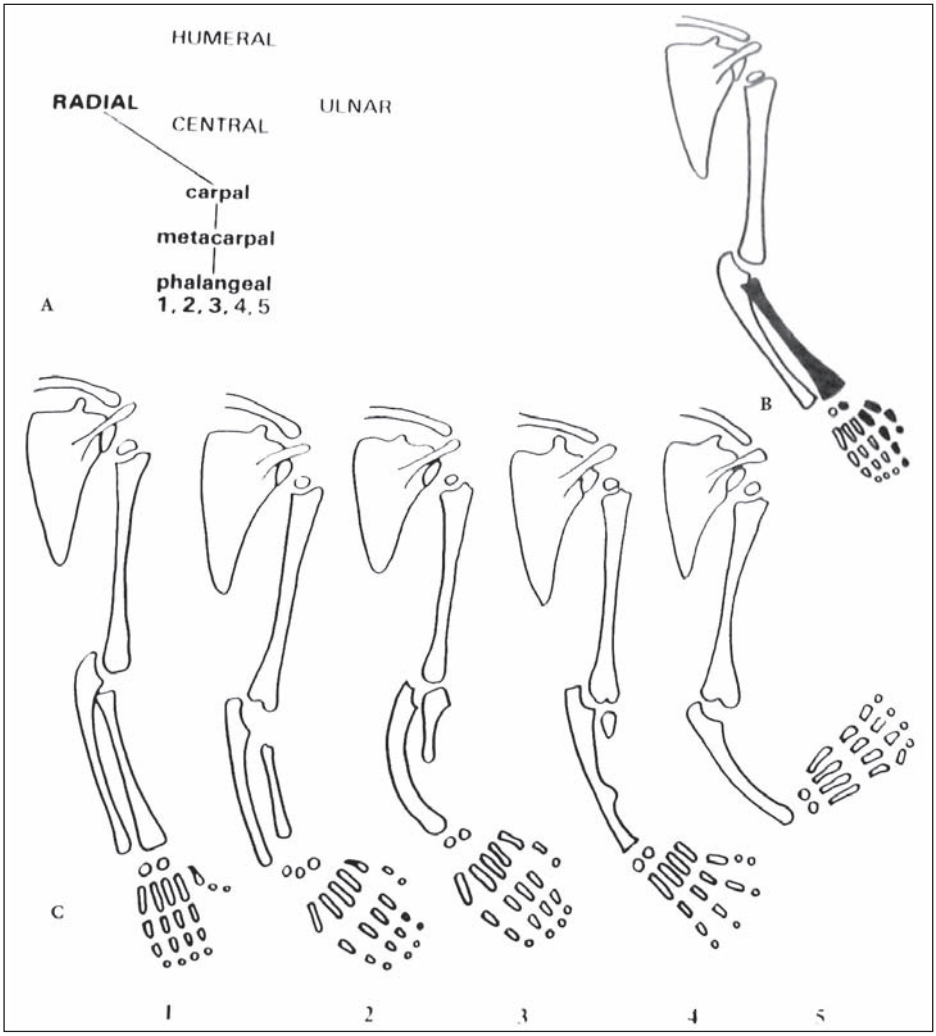

Figure 5 – Longitudinal distal radial defects (from Henkel, Willert et al. 1978)

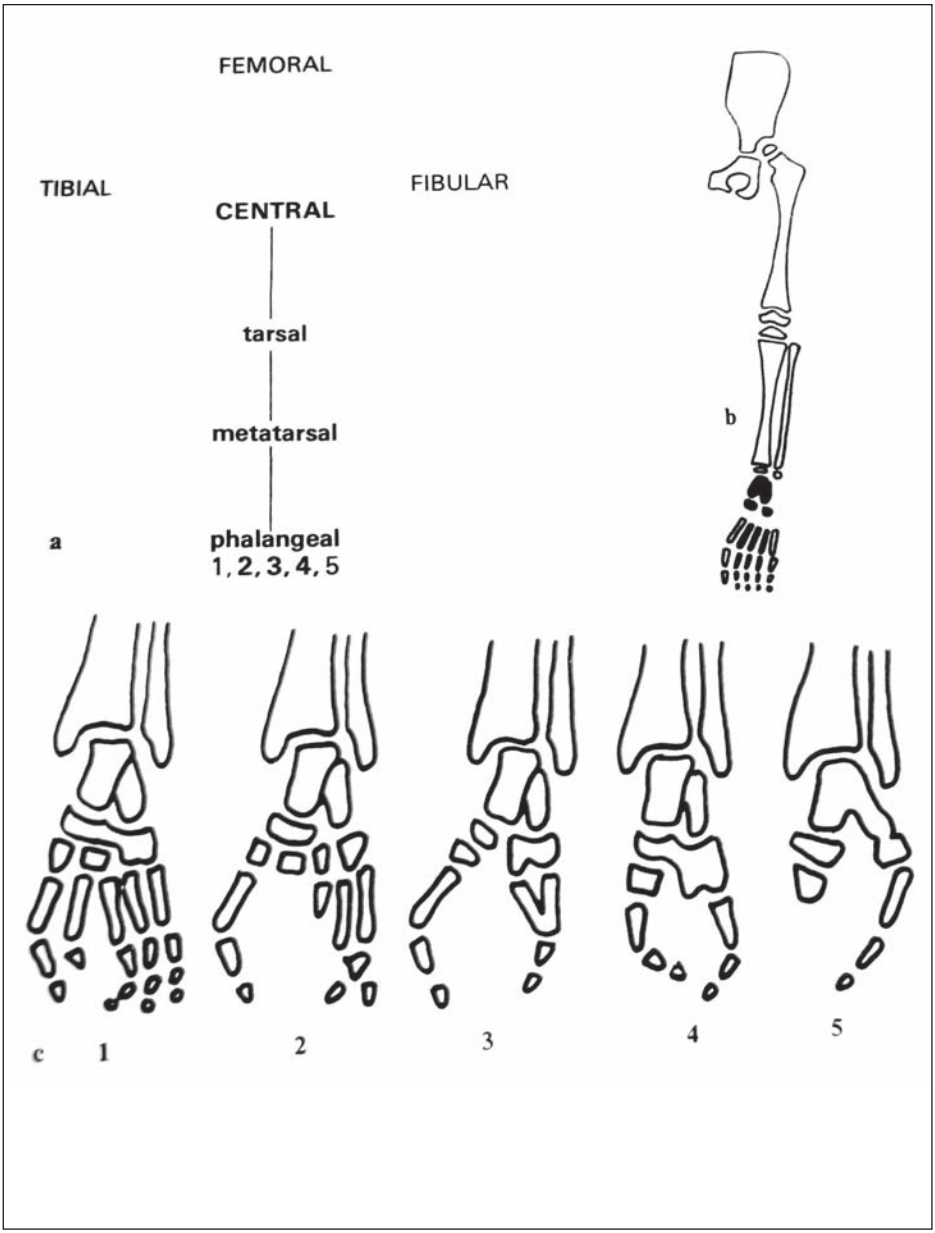

Figure 6 – Longitudinal distal central defects (from Henkel, Willert et al. 1978)

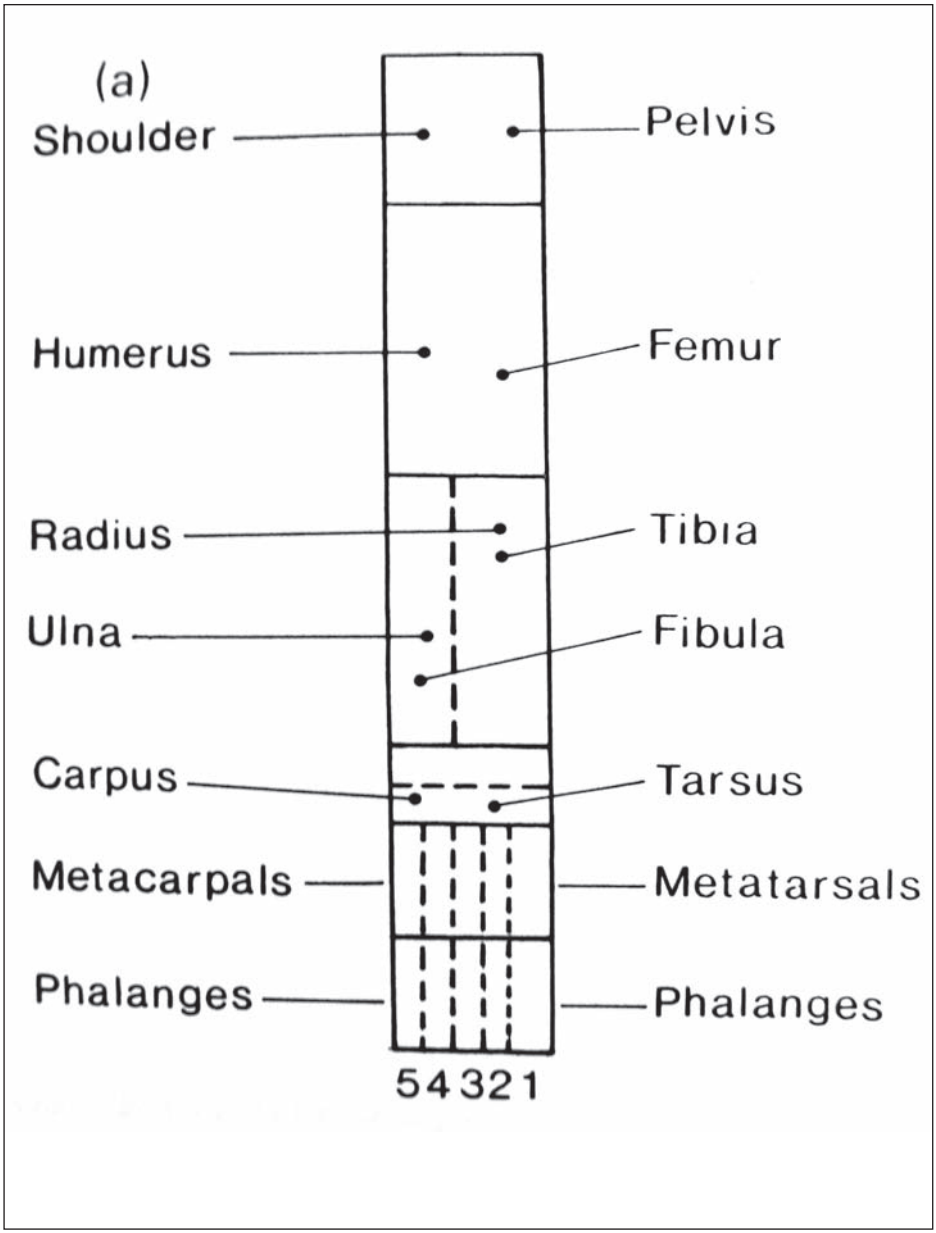

Figure 7 – Scheme of the upper and lower limb (from Day 1988)

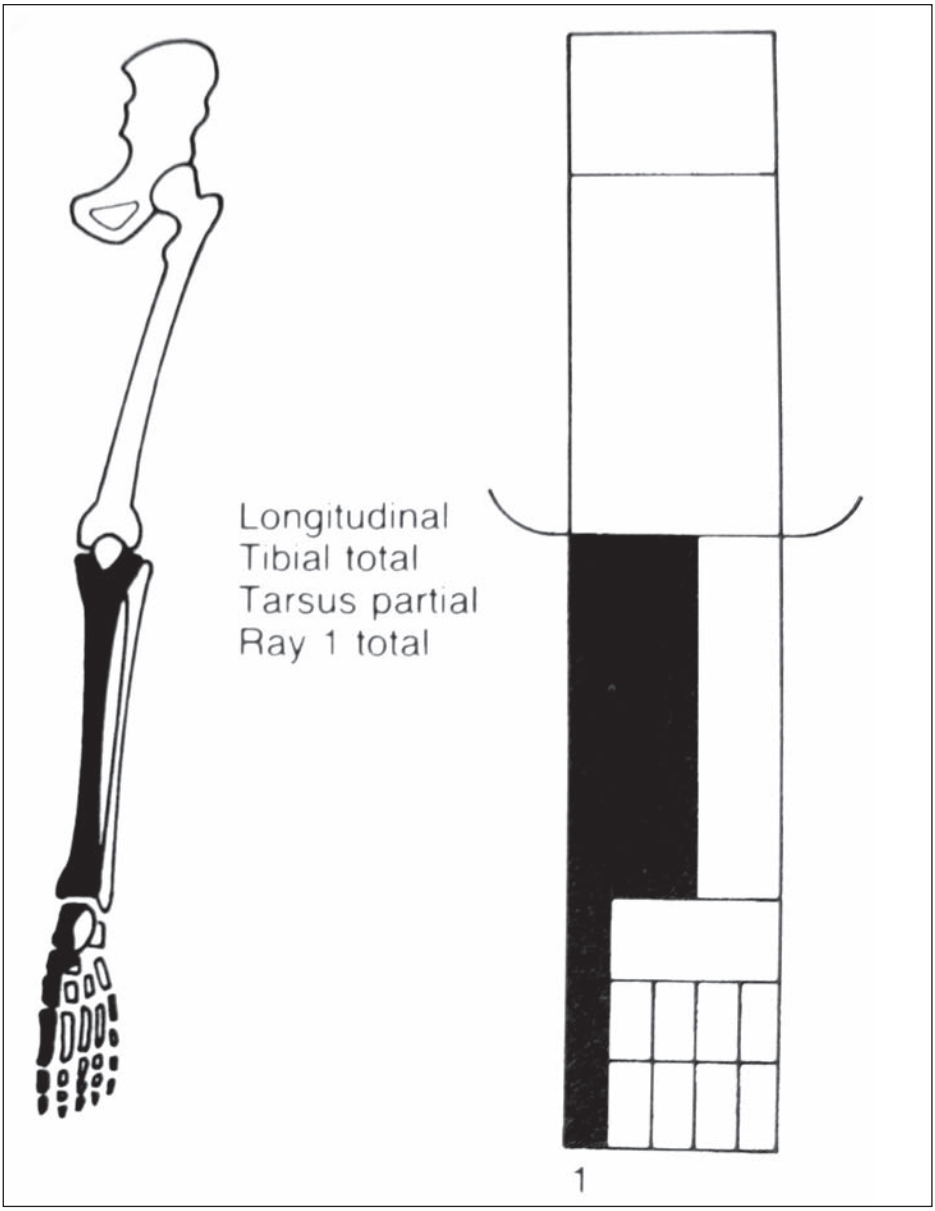

Figure 8 – Anatomic and schematic representation of longitudinal deficiency (from Day 1996)

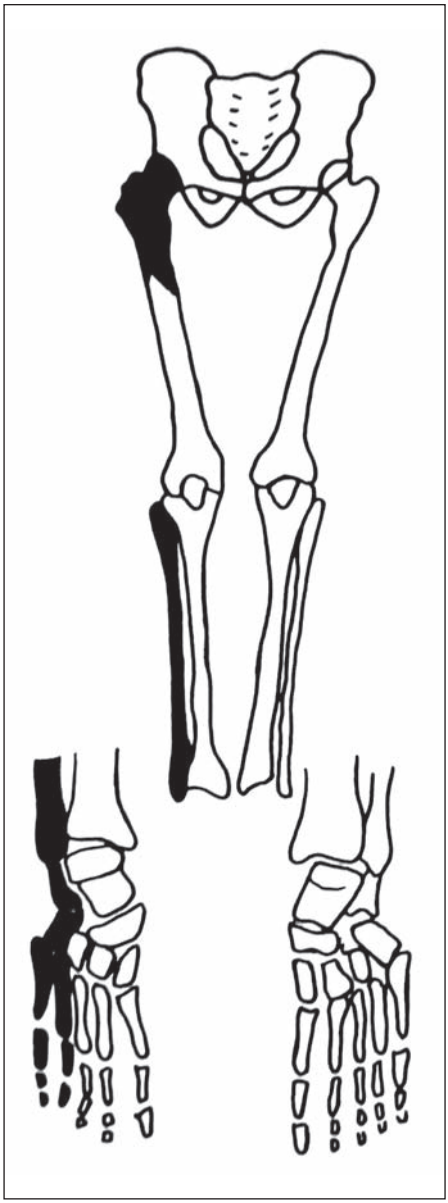

Figure 9a – Skeletal representation of longitudinal deficiency (bold parts missing) (from Day 1988)

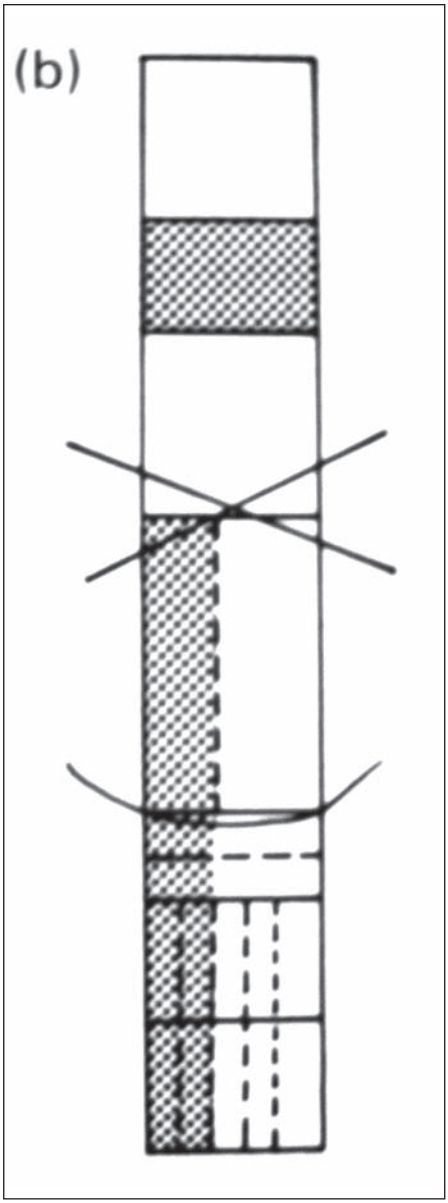

Figure 9a – Stylized representation of fig. 9a (from Day 1988)

ABSTRACT

LATEST CLINICAL OBSERVATIONS CONNECTED WITH BIOMECHANICAL ETIOLOGY OF THE SO-CALLED IDIOPATHIC SCOLIOSIS. ROLE OF "GAIT" AND "STANDING" IN NEW CLASSIFICATION. INDIRECT INFLUENCES OF THE CNS ON DEVELOPMENT OF SCOLIOSIS (2006–2007) (POSLEDNÍ KLINICKÁ POZOROVÁNÍ SPOJENÁ S BIOMECHANICKOU ETIOLOGIÍ TZV. IDIOPATICKÉ SKOLIÓZY. ÚLOHA "CHŮZE" A "STÁNÍ" V NOVÉ KLASIFIKACI. NEPŘÍMÉ VLIVY CNS NA VÝVOJ SKOLIÓZY (2006–2007)

Karski T.
Chair and Department of Pediatric Orthopedics and Rehabilitation
Medical University of Lublin / Poland
20-093 Lublin, Chodźki 2 Street
E-mail tkarski@dsk.lublin.pl

See article in Locomotor system 3–4 / 2008, page 184.

ABSTRACT

BONE COMPLICATIONS AFTER BCG VACCINATION (KOSTNÍ KOMPLIKACE PO BCG VAKCINACI)

Křepela K.

See article in Locomotor system 3–4 / 2008, page 203.

ABSTRACT

BCG OSTEITIS IN THE CZECH REPUBLIC: CASE REPORTS (BCG OSTEITIS V ČR: KASUISTIKY)

Mařík I., Křepela K., Maříková A.

See article in Locomotor system 3–4 / 2008, page 234.

ABSTRACT

THE STATE OF INCOMPRESSIBILITY OF HYALINE ARTICULAR CARTILAGE DURING THE PHYSIOLOGICAL LOADING (STAV NESTLAČITELNOSTI HYALINNÍ CHRUPAVKY BĚHEM JEJÍHO FYSIOLOGICKÉHO ZATĚŽOVÁNÍ)

Petrtýl M., Lísal J., Danešová J.

See article in Locomotor system 3–4 / 2008, page 173.

ABSTRACT

BIG DEFECTS IN CRANIAL VAULT OF PAST PEOPLE (VELKÉ DEFEKTY V LEBEČNÍ KLENBĚ U LIDÍ V MINULOSTI)

Strouhal E.[1], Němečková A.[2]
[1] Institute for the History of Medicine, First Medical Faculty, Charles University Prague

[2] Institute for Histology and Embryology, Medical Faculty Pilsen, Charles University Prague

Abstract

Skull of a 40-50 year old male was found in Shaft XV of the New Kingdom Tomb of Maya and Meryt at Saqqara by the mission of Egypt Exploration Society London in 1993. It was a part of loose bones accumulation BC 57, skull no. 2, without postcranial skeleton. The occipital bone and adjoining structures have been perforated by a large opening (transv. 102 mm, A-P more than 85 mm) with irregular, deeply hollowed and cicatrized edges. Other smaller lytic foci are present in the left squama temporalis, cavitas glenoidalis, maxilla with large wing of the sphenoid as well as in the right incisura mandibulae. Histology of the edge of the big lesion re.vealed accumulation of Howship lacunae and remnants of bone marrow with celular elements. The diagnosis of lytic metastatic carcinoma appears well founded. Similar big lytic defects on skull vaults from Borovce (Slovakia), Giza S 151 (Egypt), Lisieux 128 (France), Norregard (Denmark) etc. will be discussed in light of our case.

Key words: big lytic lesions, macroscopy, X-rays, histology

ABSTRACT

LANGERHANS CELLS HISTIOCYTOSIS OF THE PELVIS – DIFFICULTIES IN DIAGNOSIS AND TREATMENT. TWO CASES (HISTIOCYTÓZA LANGERHANSOVÝCH BUNĚK PÁNVE – OBTÍŽE PŘI DIAGNOSTICE A LÉČENÍ. DVA PŘÍPADY)

Ostrowski J., Karski T., Kandzierski G., Stefaniak M.J., Karski J., Kałakucki J., Skomra D., Matuszewski Ł. (Lublin, Poland)

See article in Locomotor system 3–4 / 2008, page 226.

PERSPECTIVE ORIGINAL PAPER

CONGENITAL HIP DYSPLASIA – TYPES OF HIP DEFORMATION OR MALFORMATION. DDH IN NEWBORNS AND BABIES. ROLE OF SONOGRAPHY AND X-RAY EXAMINATION (VROZENÁ DYSPLAZIE KYČLE – TYPY DEFORMACÍ NEBO MALFORMACÍ. DDH U NOVOROZENCŮ A DĚTÍ. ÚLOHA SONOGRAFIE A RTG VYŠETŘENÍ)

Karski J., Karski T., Kałakucki J., Ostrowski J. (Lublin, Poland)

Summary

The authors describe three types of possible pathology of the hip joint in

newborns and infants: lax hips, hips in the "syndrome of contracture", hips in children with central nervous system disorders (e.g. MBD). The article underlines disharmony of clinical examination and sonografic examination in many of patients. The article confirms the "developmental" aspect of dysplasia as described and named by Klisic and underlines important value of prophylaxis.

Key words: Developmental dysplasia of the hip (DDH), types of the dysplasia, syndrome of contracture, laxity of the hip, ultrasound examination (USG)

Introduction

Developmental dysplasia of the hip (DDH) describes abnormal development of the hip with abnormal shape of the acetabulum. Dysplasia of the hips has been and will be a problem for orthopaedics. It is the result of the biological changes in the hip during its foetal, newborn and infant growth and development. Numerous illnesses disappear but dysplasia of the hip is present in all generations and will continue to stay. The hip joint needs 12 months to be fully and correctly developed (**1, 2, 3, 14**). The following procedures are required during this time:

1. medical examination (4–5 times in the first year) by orthopaedic surgeons or well trained paediatrician
2. preventive care
3. proper medical treatment when needed

Since 1970, when Department of Paediatric Orthopaedics and Rehabilitation in Lublin was established, the problem of the hip has been our main focus – both for preventive and proper treatment. Since 1988 R. Graf's method of ultrasonographic examination has been used as a routine, selective but additional method of the early diagnosis of the hip dysplasia in children in Lublin region (**6, 7, 8, 9, 10, 11, 13**).

Material Research

The material applies to over 5000 children examined at infant wards, Outpatients Clinic and also in private Medical Practice in the years 1990–2008. Among the examined children various clinical groups were defined. We were searching for an answer to the question if the clinical examination and the X-ray and ultrasonographic ones converged. The result of all examinations did not always come up to this expectation.

Research groups

The children under examination had:

a) proper normal joints - clinically and in sonography
b) lax hip joints and hips in ''generalised laxity syndrome'' (often inherited – according to Vizkelety inheritance of hip problems is connected with laxity). In American or English literature such type of hip dysplasia, subluxation or luxation is called "hip malformation". The same group was called by Dega "*vitium primum formationis*" (**5, 14, 15, 16, 17**).
c) hip joints in the "syndrome of contracture". In American or English literature such type of hip dysplasia, subluxation or luxation is called "hip deformation". The same group was called by Dega "*vitium secundae formationis*" (**5, 12**).

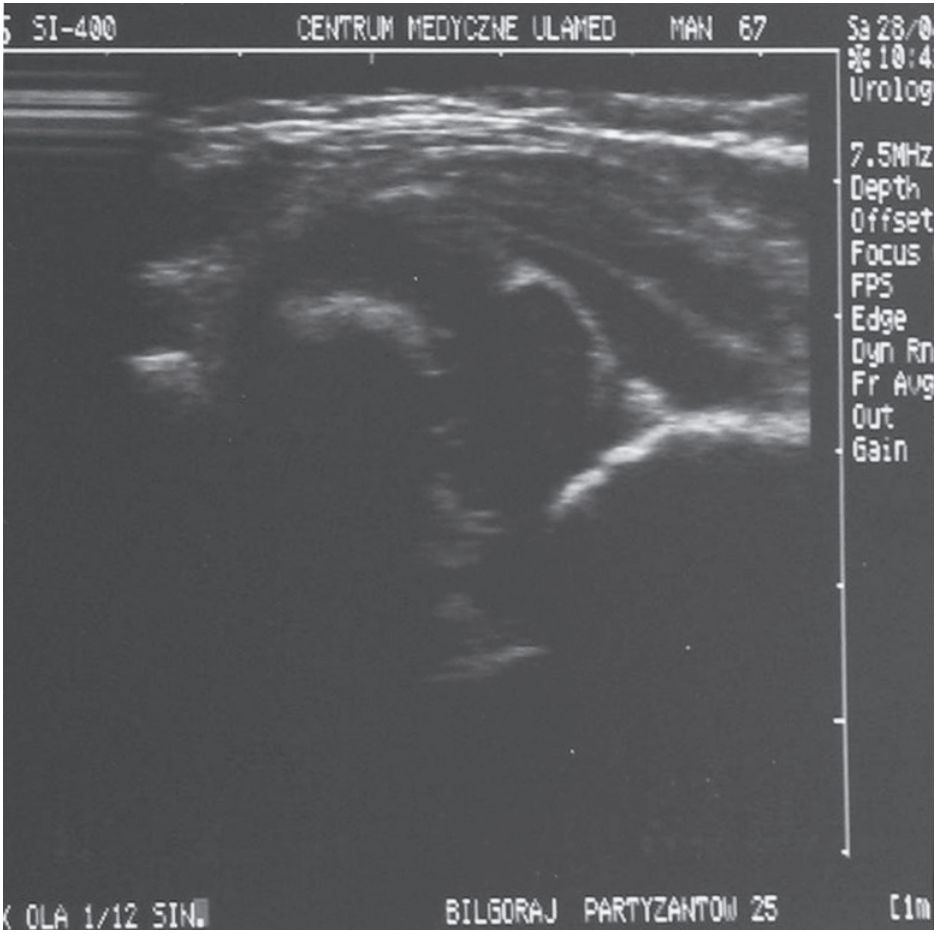

Fig. 1. Ultrasound examination proved dysplasia of both hip joints in a girl (1 month of age) with laxity of multiple joints.

d) hips in children with "immature nervous system" and also with minimal brain damage (MBD) (**10, 11**).

Clinical description of various types of hips

1. **Normal hips** have full and symmetrical movements of joints. Abduction 80–90 degrees, external rotation 80–90 degrees, internal rotation 15–25–30 degrees. We observe full and symmetrical activity of the lower limbs. Such joints are fully stable.
2. **Lax hips and those of the laxity syndrome** have full range of movements but in pathological cases we observe Barlow sign. Abduction 80–

Fig. 2a. A girl, 3 months of age. "Syndrome of the contractures" of the left side. Limitation of abduction of the left hip (& head oblique of the left side).

90–100 degrees, external rotation 80–90 degrees, internal rotation 80–90 degrees [!] (H. Zwierzchowski, T. Karski). According to Vizkelety there is inheritance of laxity of the hip and not of dysplasia or luxation (**14, 16, 17**). We observe in these children also laxity of other joints.

3. **Hips in children with "syndrome of contractures".** In pathological cases we observe restricted abduction of one, usually left hip (**Fig. 2a**). In these children we observe also other characteristics of syndrome of contractures like: wry neck (torticollis) very often with plagiocephaly, feet

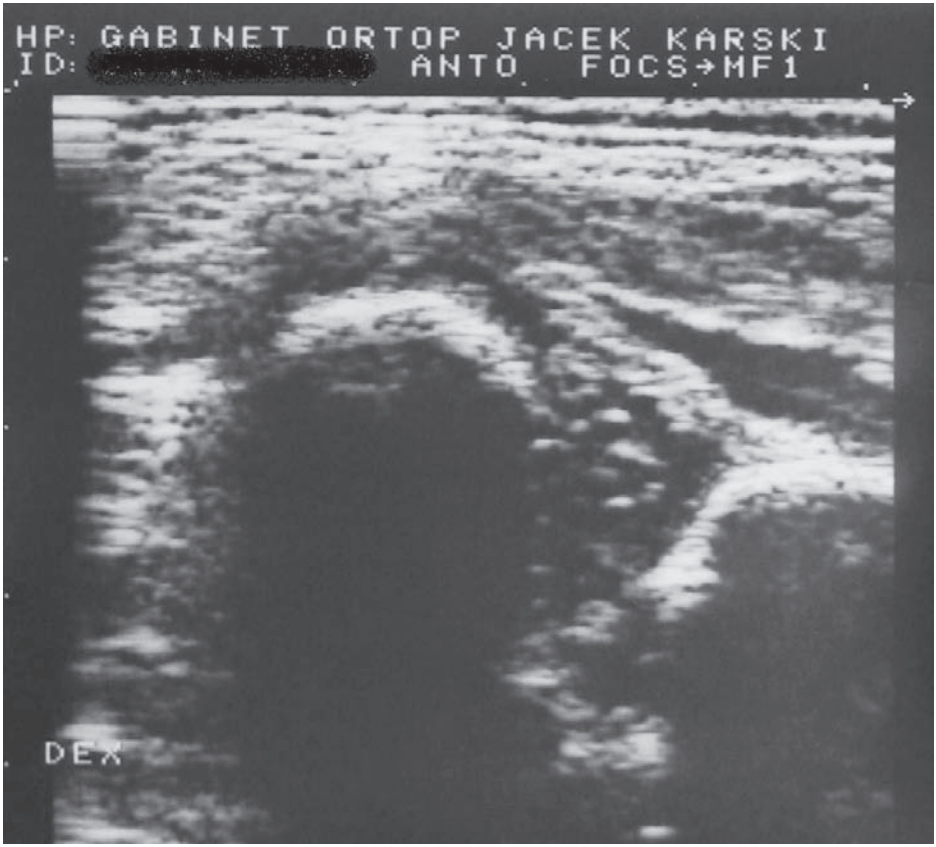

Fig. 2b. Ultrasound examination proved dysplasia of the left hip joint.

deformities and infantile scoliosis and others described by Prof. H. Mau (**12**).

4. **Hips in children with immature nervous system or with MBD**. In these children we observe bilateral restricted abduction of hips, spasticity of adductor muscles during examination – "hampering of the abduction" (**Fig 3a**). Very often we observe QST – quick stretch test, spontaneous Babiński test, often strabismus convergens occuli sinistri (yet unexplained). Such children are very often crying. From this group in future can develop children with ADHD symptoms.

Sonographic description of various types of hips. Clinical and sonographic correlations or discorrelation

The sonographic display of the infant hips is often far from the one expected on the basis of clinical examination. And so, hips clinically normal are usually normal also in the sonography (type I, IIa according to R. Graf classification). Clinically lax

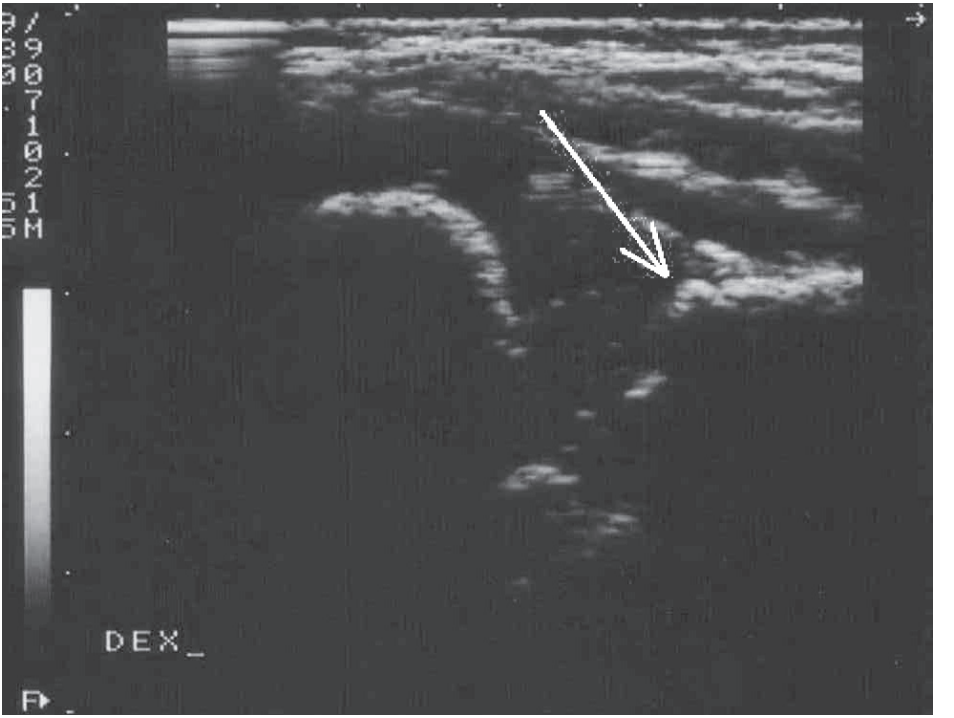

Fig. 3a. A boy (1 months of age) with bilateral restriction of hip abduction (only 45 degree), so-called "hampering" of the abduction.

hips even with the full movements can be sonograficaly diagnosed as incorrect joints (type IIa, IIc, IIIa and IIIb) (**Fig 1**).

The hips of newborn with the syndrome of contracture (**Fig. 2b**) and those under threat of primary nervous and muscle malfunction (**Fig. 3b**) at 2 to 5 weeks old are often primarily correct in ultrasonographic examination. This group of hips shows discrepancy between clinical and ultrasonographic examinations later.

In this group, if the children are not properly nursed or treated, while growing up they can develop pathological signs, displayed later in the ultrasonographic examination. Because of this Prof. Klisic described the ''developmental dysplasia of the hip'' (DDH) – primarily normal hips but later dysplasia. Disharmony in the clinical and sonographic examination can be evident not earlier than in children 4–6 months old, if the treatment was absent or improper (Prof. W. Szulc/ Warsaw 1981).

The authors, apart from the angles defined by R. Graf (alfa and beta), also show other important elements in the ultrasonographic examination (changes in the edge of the acetabulum, the malpositioning and size of the ossification centre for the femoral head), important as additional prognostic values.

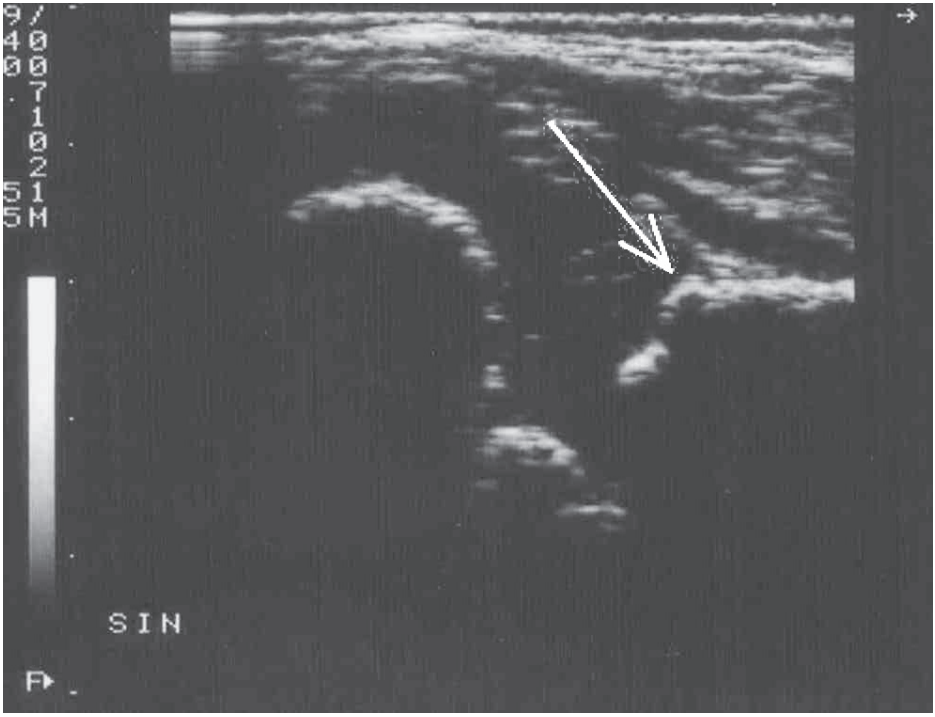

Fig. 3b. Ultrasound examination proved bilateral "upturned" edge of innominate bone.

Conclusions

1. Every orthopaedic surgeon should be able to make a diagnosis not only of congenital hip joint dysplasia with its different stages (subluxation, luxation), but also to diagnose the different types of malformation or deformation of hip joint.
2. Ultrasonographic examination is highly valuable in diagnostics of hip problems in newborns and babies, but still additional. We should be aware that clinical examination is still crucial.
3. The standard ultrasonographic examination should fulfil all technical conditions described by Prof. R. Graf. These are: correctly shown "basic line", noticeable lower edge of the innominate bone (os ilium), and properly visible shadow of the labrum.
4. The primary ultra-sonographicaly proper hips do not have to be constant. When there is restriction of abduction because of "syndrome of contractures" or signs of spasticity or sub-spasticily dysplasia of the hip can develop and later next stages of malformation or deformation of the hip. In such cases flexion and abduction apparatus should be used as prophylaxis.

5. Especially in hips with "syndrome of contractures" with primarily proper sonographic examination the ''developmental dysplasia of the hip'' (DDH) as described by Prof. Klisic can occur and such children require special care or treatment for one year or longer.

References

1. American Academy of Orthopaedic Surgeons Advisory Statement. "CDH" should be "DDH". American Academy of Orthopaedic Surgeons, Park Ridge, IL 1991.

2. BARLOW, TG. Early diagnosis and treatment of congenital dislocation of the hip. Proc R Soc Med 1963; 56:804.

3. BIALIK, V, BIALIK, GM, BLAZER, S, et al. Developmental dysplasia of the hip: a new approach to incidence. Pediatrics 1999; 103:93.

4. CRAWFORD, AH, MEHLMAN, CT, SLOVEK, RW. The fate of untreated developmental dislocation of the hip: long-term follow-up of eleven patients. J Pediatr Orthop 1999;19:

5. DEGA W., SENGER A.: Ortopedia i Rehabilitacja. PZWL 1996

6. DIAS, JJ, THOMAS, IH, LAMONT, AC, et al. The reliability of ultrasonographic assessment of neonatal hips. J Bone Joint Surg Br 1993; 75:479

7. GIL L., OKOŃSKI M., KARSKI J., SNELA S.: Korelacja objawów klinicznych i ultrasonograficznych w dysplazji stawów biodrowych. W: Profilaktyka wrodzonej dysplazji stawów biodrowych u dzieci. Badanie ultrasonograficzne w profilaktyce wrodzonych dysplazji stawów biodrowych. Materiały Naukowe I-go Sympozjum. 6 grudzień 1991, Lublin. Pod red. Ignacego Wośko, s. 93–96, bibliogr.

8. GRAF R.: New possibilities for the diagnosis of congenital hip joint dislocation by ultrasonography. J Pediatr. Orthop., 1983, 3, 354–359

9. GRAF R: Fundamentals of sonographic diagnosis of infant hip dysplasia. J. Pediatr. Orthop., 1984, 4, 235–240.

10. KARSKI J., KARSKI T., OKOŃSKI M., SNELA S., GIL L.: Wartość badania sonograficznego bioder noworodków i niemowląt w prognozowaniu rozwoju stawów biodrowych. (Value of sonographic examination of newborns and infants coxes in prognostication of hip joints development). Ultrasonografia 1998 nr 2 supl., s. 94

11. KARSKI J., KARSKI T., KANDZIERSKI G., OKOŃSKI M., KAŁAKUCKI J.: Dysplazja wrodzona biodra „niema" klinicznie – rola USG. Dysplazja wrodzona biodra „niema" sonograficznie - rola oceny klinicznej. W: III Sympozjum Ortopedyczno-Radiologiczne „Diagnostyka obrazowa w ortopedii". Wdzydze Kliszewskie, 7–9 listopada 2002, S-VI-1.

12. MAU H. Die Ätiopathogenese der Skoliose. Bücherei der Orthopäden. Band 33

13. OKOŃSKI M., KARSKI J., GIL L., SNELA S.: Sonograficzna ocena stawów biodrowych noworodków i niemowląt metodą Grafa. W: Profilaktyka wrodzonej dysplazji stawów biodrowych u dzieci. Badanie ultrasonograficzne w profilaktyce wrodzonych dysplazji stawów biodrowych. Materiały Naukowe I-go Sympozjum. 6 grudzień 1991, Lublin. Pod red. Ignacego Wośko, s. 73–78, bibliogr.

14. POUL, J, BAJEROVA, J, SOMMERNITZ, M, et al. Early diagnosis of congenital dislocation of the hip. J Bone Joint Surg Br 1992; 74:695.

15. SNELA S., KARSKI T., OKOŃSKI M., KARSKI J., GIL L.: Wyniki badań ultrasonograficznych bioder noworodków i niemowląt regionu lubelskiego na podstawie 10 letnich doświadczeń zespołu Kliniki Ortopedii Dziecięcej. (Results of ultrasound examinations of newborn and infant hip joints from Lublin region on the base of 10 years experience of Children Orthopaedic Department team). Ultrasonografia 1998 nr 2 supl., s. 93

16. VIZHELETY T: Aktuelle Probleme der angeborenen Hüftluxation und Hüftdysplasie.

Referat wygłoszony na Posiedzeniu Naukowym Oddziału Lubelskiego PTO i Tr Lublin, 29.XI.1980 r. (maszynopis autora).
17. WYNNE-DAVIES, R. Acetabular dysplasia and familial joint laxity: two etiological factors in congenital dislocation of the hip. A review of 589 patients and their families. J Bone Joint Surg Br 1970; 52:704.

Author's address:
Jacek Karski, MD
Chair and Department of Paediatric Orthopaedics and Rehabilitation
Medical University of Lublin / Poland
20-093 Lublin, Chodźki 2 Street
tel. /fax 0048 / 81 / 741 56 53

PERSPECTIVE ORIGINAL PAPER

UNDER-DEVELOPMENT OF THE PATELLA IN SUBLUXATION AND LUXATION IN CHILDREN AND YOUTH. CLINICAL AND X-RAY SYMPTOMS (NEDOSTATEČNÝ VÝVOJ PATELY PŘI SUBLUXACI A LUXACI U DĚTÍ A MLÁDEŽE)

Karski J.
(Lublin, Poland)

Summary

The article describes the valgus deformity of the knee, subluxation and luxation of the patella in children and youths. The author points out the role of contracture of tractus iliotibialis in pathologies of the knee. He describes also the possibility of early prophylaxis by new, simple operative technique.

Key words: valgus deformity of the knee, subluxation and luxation of the patella, contracture of tractus iliotibialis, patello-femoral disorders

Introduction

The paper attempts at explaining some aspects of etiopathogenesis of habitual dislocation of the patella and showing how to prevent and treat it. Clinical and radiological investigation has been carried out to solve the following problems:

1. Stating the etiopathomechanical difference between the habitual patella dislocation occurring in flexion and in extension of the knee,
2. Determining of the causes of contracture of the ilio-tibial tract and habitual dislocation of the patella in extension and flexion,
3. Evaluation of the efficiency of preventive operations in cases of knee valgus deformity and in cases leading to habitual dislocation of the patella. In this last group the best results are among children requiring "preventive surgery".

Material. Clinical and X-ray observations

Two investigation groups have been established. One with habitual dislocation of the patella occurring in flexion of the knee, the other with subluxation of the patella in extension of the knee (**Fig. 1**) (**2, 8, 9, 11, 14, 16**).

Habitual dislocation of the patella in flexion is equally characteristic of both

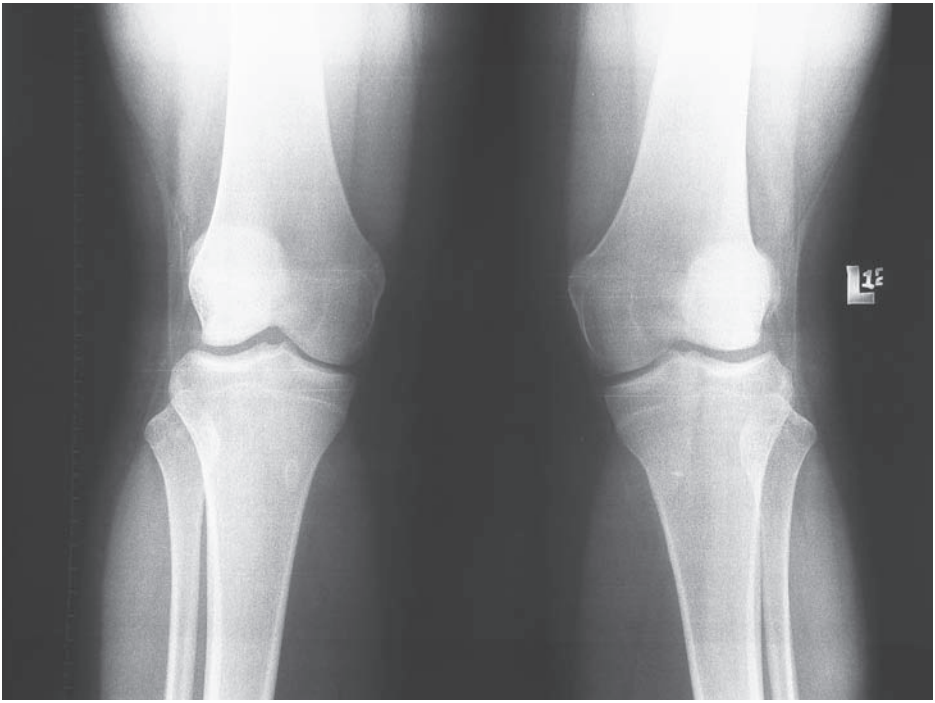

Fig. 1. Valgus deformity of both knee joints: right 18°, left 20°. Laxity of the tissues.

sexes (females and males). In this group children with generalised joint laxity (**4, 7**) appear more often (1/3 patients) (**Fig. 2**). There is a contracture of the ilio-tibial tract (Ober test positive in 2–43% of patients) (**6, 9, 13, 14, 15, 17**). There appears an increased valgus of the knee (**Fig. 1**) as well as increased Q angle (**Fig. 3a, 3b**). In 50% children the valgus of the knee is over 10 degrees, and an enlarged Q angle in 20.5% of children.

The analysis of radiological changes shows that dislocation of the patella is accompanied by shallow femoral sulcus [incisura interconduloidela] (155,6 degrees), most probably due to less height of the lateral condyle (dysplasia of the condylus lateralis of the femur) and an evident lateral displacement of the tibia as related to the femur (**Fig. 1**) (**5, 14, 19**). On X-ray picture the condyli of tibia are shifted laterally. The lateral condylus of the femur and the lateral condylus of the tibia are not on the same line (lateral shifting) (**Fig 1**) . In this group the third and fourth type of the patella structure according to Baumgartl classification, appears more often (**Fig 4**) (**3, 12, 18, 19**). The same concerns the children with multiple epiphysial dysplasia (**14**).

On histological examination the microscopic structure of the ilio-tibial tract shows evident changes (**Fig 5**).

The group with subluxation in extension of the knee are mostly females, with the high-riding patella (patella alta), rarely with generalised joint laxity and functio-

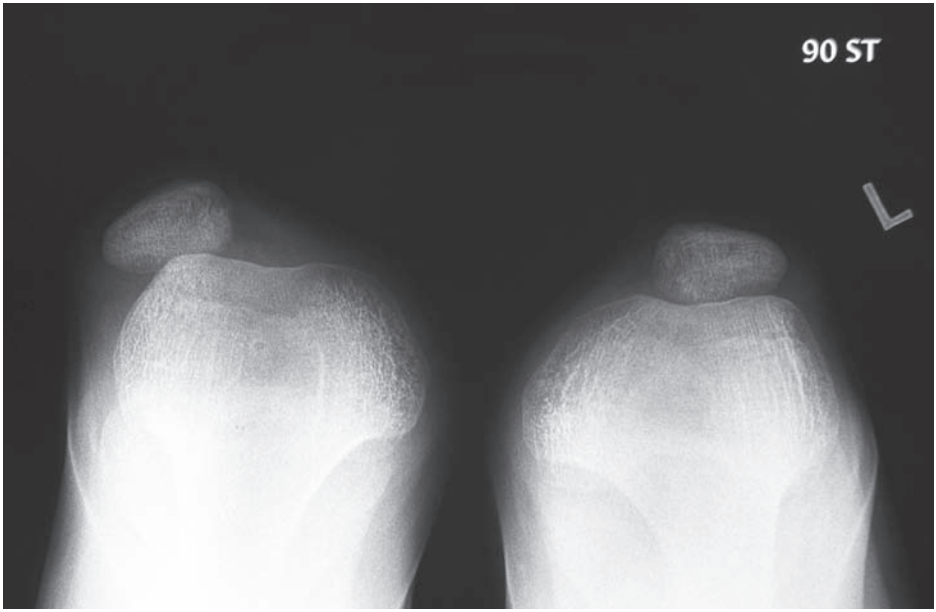

Fig. 2. Habitual dislocation of the patella in flexion, laxity of the tissues, shallow femoral sulcus.

nal weakening (impairment) of the medial muscular structure (m. vastus medialis) of the knee in extension (**12, 4, 7**). Valgus deformity of the knee and the Q angle are evidently less frequent in this group than in dislocation in flexion (**1, 10**).

Histological examination shows some changes in the morphology and structure of the ilio-tibial tract (**Fig. 5**).

The results of investigations. Conclusions

Habitual dislocation of the patella is a development anomaly of the knee occurring in two distinctive biomechanical forms, present in extension or flexion of the knee.

Biomechanical dissimilarity of dislocation in flexion and in extension is due to the local differentiation of structural disorders of the extending apparatus of the knee, as well as constitutional features of the patient.

The following are the pathogenetic characteristics appearing more often with the habitual dislocation of the patella in flexion:

- Contracture of the ilio-tibial tract,
- Increased valgus of the knee,
- Enlarged Q angle,
- Shallow intercondylar sulcus,
- Lateral dislocation of the tibia in relation to femur,
- Generalised joint laxity,
- Accompanying multiple epiphysial dysplasia,

Pathogenetic characteristics appearing more often with the habitual dislocation of the patella in extension are as follows:

- High-riding patella,

Fig. 3. Increase of valgus deformity, increase of quadriceps angle. Laxity.

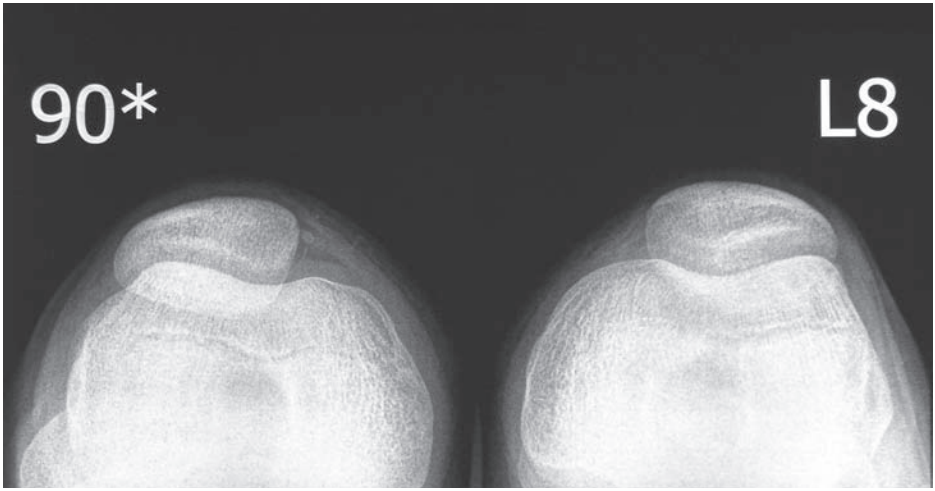

Fig. 4. Pathological shape of the patella: left patella type III, right patella - type III/type III "jägerhut" ("hunter's cap"), according to Baumgartl.

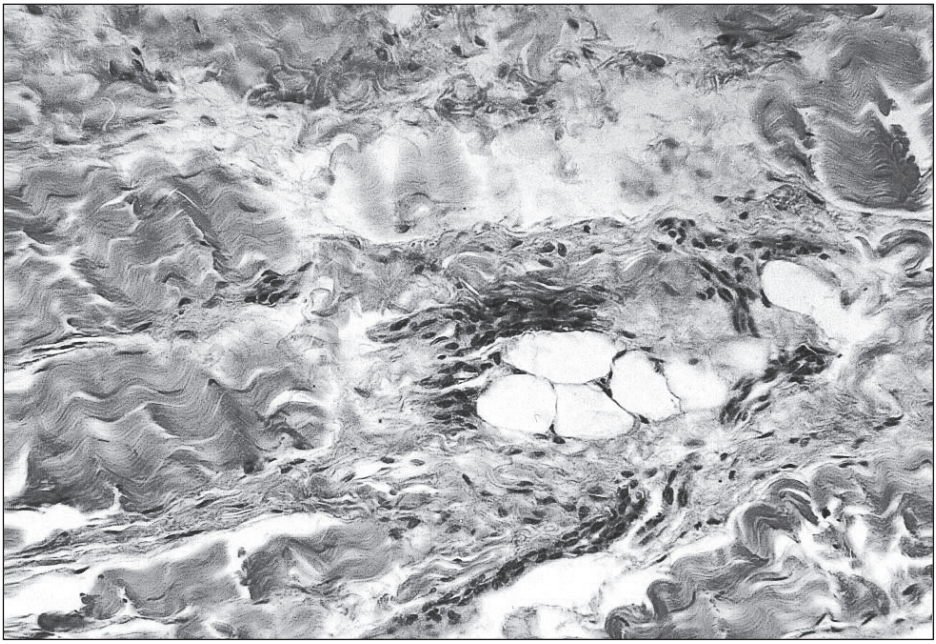

Fig. 5. Histological changes in patient with patella dislocation accompanying by iliotibial band contracture: fat degeneration, inflammation features of tissues.

- Functional decreasing of the medial muscle of the femur
- More often in females.

Contracture of the ilio-tibial tract seems to be the primary etiopathogenetic factor of the habitual dislocation of the patella in flexion. The dysplasia of the distal epiphysis of the femoral bone as well as dynamic disorders of the extending apparatus of the knee joint in most patients are probably secondary.

Histopathological examination of children with habitual dislocation of the patella in flexion shows evident pathology in the structure of the ilio-tibial tract, probably primary (**Fig. 5**).

Patients with contracture of the ilio-tibial tract and imminent habitual dislocation of the patella should be treated by operative release the contracted structures (ilio-tibial band).

Bibliography

1. ANDO T., HIROSE H., INOUE M., SHINO K., DOI T.: A New Method Using Computed Tomographic Scan to Measure the Rectus Femoris-Patellar Tendon Q-Angle Comparison With Conventional Method. Clinical Orthopaedics and Related Research, 289, April 1993, 213–219.

2. ARNBJÖRNSSON A., EGUND N., RYDLING O., STOCKERUP R., RYD L.: The Natural History of Recurrent Dislocation of The Patella. The Journal of Bone and Joint Surg., 74B, January 1992 140–142.

3. BAUMGARTL F.: CYT. SCHLENZKA VON D., SCHWESINGER G., PLEWKA F.: Zur Entwicklung der Patellaform. Beitr. Orthop. u. Traumatol, 26, 1979, 296–303.

4. BEIGHTON P., GRAHAME R., BIRD H.: Hypermobility of Joints. 3–15, Springer-Verlag 1983, 124–149.

5. BRATTSTRÖM H.: Shape of intercondylar groove normally and in recurrent dislocation of patella. A clinical and X-ray anatomical investigation. Acta Orthopaedica Scandynavica 68, 1–148.

6. BUCKUP K.: Testy kliniczne w badaniu kości, stawów i mięśni. Badanie, objawy, testy. PZWL, Warszawa 1998.

7. CHENG J.C.Y., Chan P.S.: Joint Laxity in Children. The Journal of Pediatric Orthopaedics, 11, No. 6. 1991 752–756.

8. DANDY D.J.: Recurrent Subluxation of the Patella on Extension of the Knee. The Journal of Bone and Joint Surgery, 53B, 1971, 483–487.

9. DANDY D.J., GRIFFITH D.: Lateral Release for Recurrent Dislocation of The Patella. The Journal of Bone and Joint Surgery, 71B, January 1989, 121–125.

10. GOODFELLOW J., HUNGERFORD D.S., ZINDEL M.: Patello-femoral joint mechanics and pathology. 1. Functional anatomy of the patello-femoral joint. The Journal of Bone and Joint Surgery, 58B No 3, August 1976, 287–290.

11. HUGHSTON J. C.: Subluxation of the Patella. The Journal of Bone and Joint Surgery, 50A, No 5, July 1968, 1003–1026.

12. INSALL J., SALVATI E.: Patella position in normal knee joint. Radiology, 101, October 1971, 101–104.

13. JEFFREYS T. E.: Recurrent Dislocation of the Patella Due to Abnormal Attachment of the Ilio–Tibial Tract. The Journal of Bone and Joint Surgery, 45B, No 4, November 1963, 740–743.

14. KARSKI J. GREGOSIEWICZ A.: Uwarunkowania biomechaniczne nawykowego zwichnięcia rzepki u dzieci i młodzieży. Chirurgia Narządów Ruchu i Ortopedia Polska, Tom LXI, Supl. 4B, 1996, 409–413

15. KARSKI J., KAØAKUCKI J., KARSKI TOMASZ, KANDZIERSKI G., OKOÑSKI M.: The

value of surgical release of the iliotibial band in treatment of idiopathic valgus deformity of the knee joint and in habitual patella subluxation in children and adolescents. Pohyb. Ustr. 2007 R. 14 suppl., s. 87–93, bibliogr. poz. 21., The 8th Lublin-Prague-Sydney Symposium: The last pieces of knowledge in children orthopaedics and pediatrics. Lublin, 20–21.04.2007. s. 26.

16. LARSON R. L.: Subluxation, dislocation of the patella. W: Kennedy J. C. :The injured adolescent Knee. Williams and Wilkins, Baltimore 1979, 161–204.

17. OBER F. R.: cyt. w Jeffreys T. E.: Recurrent Dislocation of the Patella Due to Abnormal Attachment of the Ilio-Tibial Tract. The Journal of Bone and Joint Surgery, 45B, No 4, November 1963, 740–743.

18. SCHLENZKA VON D., SCHWESINGER G., PLEWKA F.: Zur Entwicklung der Patellaform. Beitr. Orthop. u. Traumatol, 26, 1979, 296–303.

19. WIBERG G.: Roentgenographic and Anatomic Studies of the Femoropatellar Joint. Acta Orthopaedica Scandinavica, 12, 1941, 319–410.

Author's address:
Jacek Karski, MD
Chair and Department of Paediatric Orthopaedics and Rehabilitation
Medical University of Lublin / Poland
20-093 Lublin, Chodźki 2 Street
tel. /fax 0048 / 81 / 741 56 53

PERSPECTIVE ORIGINAL PAPER

MINIMAL BRAIN DAMAGE (MBD) AND PERTHES DISEASE – ARE THERE ANY CONNECTIONS? (MINIMÁLNÍ POŠKOZENÍ MOZKU A PERTHESOVA CHOROBA – EXISTUJÍ ZDE SOUVISLOSTI?) PERSPECTIVE ORIGINAL PAPER

Dr Jarosław Kałakucki, Prof. Grzegorz Kandzierski, Prof. Tomasz Karski, Dr Mariusz Długosz
(Lublin, Poland)

Summary

The authors describe basis of "traumatic theory" of Perthes disease. In last years we could confirm primary observations of Perthes, Calve and Salter as to importance of traumas. The article points out to microtraumas of the hip joint during repeated jumps from different heights without proper force absorption as possible cause of onset of femoral head necrosis. The article points out the groups of hyperactive children (ADHD) with minimal dysfunctions of central nervous system (MBD) as endangered with development of Perthes disease due to inability of performing normal landing after jumps.

Key words: Perthes disease, minimal brain damage MBD, hyperactivity, mechanical repeated microtraumas

Introduction

Perthes disease (aseptic necrosis of femoral head) usually occurs in children aged 4 to 10 years. The main feature of the illness are disturbances in blood supply of

femoral head and its gradual destruction leading to hip joint insufficiency and early degenerative changes even in youth and always in adults.

Epidemiology and diagnostics. Clinical material

Perthes disease occurs from 3 to 5 times more frequently in boys. Children usually complain of pains in knee (the sensitive branch of nerve root of acetabulum has connections to branches supplying distal medial part of thigh) or upper thigh region and limping. The pain of the hip joint is not always the dominating symptom. This "pain radiation" can sometimes mislead general physicians and thus postpone in time the correct diagnosis and treatment. The studied group consisted of 133 children with Perthes treated in Department of Pediatric Orthopedics and Rehabilitation in Lublin. In clinical examination limitation of abduction and internal rotation of effected hip joint have been noted in all children. Additional symptoms were fatigue of lower extremities, thigh and buttock muscle atrophy (early symptom in all cases of Perthes disease), slight leg length functional discrepancy.

Traumatic theory in Perthes disease etiology

Many orthopaedic surgeons (e.g. Perthes, Calvé, Salter, Dimeglio, Loder, Douglas, Mihara, Karski, Kandzierski, Kałakucki, etc.) underline importance of repeated „micro-traumas" causing mechanical overloading and over stressing of hip joint leading to subchondral fractures beneath the growth zones and later to disturbances in blood supply of femoral head. The first disturbances of blood supply are in lateral part of the femoral head and neck close to the growth plate. The studied material related to traumatic influences in etiology of Perthes disease point out that hyperactive, impulsive boys are most endangered (ADHD, MBD).

Conclusion

Clinical findings indicate that jumps from height to lower level repeated many times for long periods (many weeks, some months) are especially dangerous (common game among boys: jumps from trees, stairs, furniture). This is also noted in seasonal occurrence of Perthes disease – more frequent in spring and summer months. The traumatic influences are even more harmful in the group of children with *minimal brain damage* (MBD). The authors underline significance of early detection of MBD and importance of prophylaxis by modification of children's physical outdoor activities. Our observation date for over 25 years and introduction of prophylactic methods proved valuable. The prophylaxis against Perthes disease is advised to other countries in Europe. Everyone in own practice should remember about the German proverb: *Vertrauen und Kontrollieren* ("believe and control") and we are sure and we have many times confirmed that there are connections between traumas, mechanical stress, minimal brain damage and Perthes disease.

Author's address:
Dr Jarosław Kałakucki
Chair and Department of Pediatric Orthopedics and Rehabilitation
Medical University of Lublin / Poland
20-093 Lublin, Chodźki 2 Street
E-mail tkarski@dsk.lublin.pl

ABSTRACT

TREATMENT OF THE CONGENITAL SCOLIOSIS BY CHÊNEAU BRACE (LÉČENÍ VROZENÉ SKOLIÓZY CHÊNEAU KORZETEM)

Chêneau J.[1], Chekryshev D. O.[2], Mezentzev A.[2], Petrenko D. E.[2]

[1] Saint Orens, France

[2] Crimea, Ukraine)

In 1828 Delpech published that by growing children carrying an orthesis, the convex part of the deformed bone being more pressed grows slower, the concave part being discharged grows quicker. That was true for ankles, knees, hips, elbows and wrists. Up to our times, we never saw official publications stating that those laws are valid for vertebrae.

In 2000, a 6 years old girl with a L5 wedge received a brace in order to wait a more proper age for surgery. But the smaller side grew so quickly that symmetry was nearly reached, and no surgical operation more indicated. Remarkable was that only malformed vertebrae had got a differential growth. All normal shaped vertebrae had remained symmetric, although subjected to the same discrepant pressures.

In Karkiv and Evpatoria, One boy and six girls with congenital wedges received braces. Correction of deformities neared 20 to 50% after one year. No patient remained unchanged, and no one has worsened.

We already had proved that braces straighten wedged vertebrae, at a rate of 61%. This study proves that congenital deformations also can be normalized by brace.

Key words: Congenita scoliosis, bracing, Cheneau brace

ABSTRACT

INTENSIVE REHABILITATION OF SCOLIOSIS BEFORE BRACING (INTENZÍVNA PREDKORZETOVÁ RHB LIEČBA SKOLIÓZ A JEJ CIELE)

Pedan A.

Fiziaticko-rehabilitačné odd., Lednické Rovne, Slovenská republika; Fiziaticko-rehabilitačné odd., KINEX, Bytča, Slovenská republika

Ciele

Dosiahnutie lepšej flexibility skoliotickej krivky a mobility hrudného koša pred prvým korzetovaním.

Metódy

- Nekonvenčná LTV pomocou gravitačnej tiaže vlastnej kaudy zapojenej do kraniokaudálnej korekčnej tendencie. Aktivovanie paravertebrálneho a autochtonného svalstva vo vise do korekčných smerov asymetrickým cvičením vo vise medzi rehabilitačnými bradielkami.
- Cielená dychová gymnastika do retrahovaných častí hrudníka zameraná na uvoľnenie kosto-transverzálnych rigidných kĺbov.
- Mobilizácia rigidných kriviek skoliózy do volnejšej flexibility a redresibility pred zhotovením prvého sadrového negatívu.

- LTV v diagonálach, v dynamickej trakcií, LTV Schrottovej a prof. Karského.

Výsledky

Nárast „výšky“ skoliotika o 1.5 cm až 2 cm za 14 dní v prípravnej predkorzetovej fáze liečby. Zlepšenie obvodu hrudníka a rozdielov nádychu a výdychu o 2 cm až 3 cm za 3 týždne.

Záver

Výsledky tejto prípravnej predkorzetovej intenzívnej rehabilitačnej liečby by bolo potrebné zaviesť do každodennej ortopedickej praxe a byť vyžadované ambulantnými ortopédmi od fizioterapeutov a rehabilitačných pracovníkov.

1. Stav pacientky bez epitezy

2. Nedostačující epitéza I

3. Nedostačující epitéza II

4. Sádrový pozitiv

ABSTRACT

EPITHESIS OF NOSE (EPITESA NOSU)

Ďuriš M., Hrabák J.

Souhrn

Příspěvek popisuje specifika výroby epitézy nosu. Silikonová epitéza nosu s povrchovou úpravou představuje jednu z dobrých možností řešení. Srovnání stavu před a po názorně dokládá, jak nová epitéza pozitivně ovlivnila životní styl uživatele.

Úvod

Na naše protetické oddělení byla doporučena pacientka s diagnozou Z 90.0 (zís-

5. Voskový model I

6. Voskový model II

7. Jádro formy s armaturou

8. Plnicí a odvzdušňovací kanálky

9. Silikonová epitéza před dokončením

10. Pacientka s dokončenou epitézou I

11. Pacientka s dokončenou epitézou II

12. Pacientka s dokončenou epitézou III

kané chybění části hlavy). V našem případě se jednalo o ztrátu nosu, což je obzvláště citlivý psychologický, kosmetický i funkční problém.

První setkání s problémem pacienta proběhlo prostřednictvím zaslané fotodokumentace a po rozvaze, zda pacienta dokážeme vybavit, došlo k jeho pozvání a k osobnímu setkání. Základním krokem zvolení postupu bylo řešení retence epitézy na obličeji. U alergického pacienta nebylo možno použít dentálního implantátu, proto byla zvoleno zavěšení na brýlovou obrubu.

Na otisky byla použita alginátová otiskovací hmota. A to hlavně pro její přesnost v kopírování povrchu a zároveň je šetrnější k pacientovi. Zdravotní nezávadnost není třeba již připomínat. V dnešní době to považuji za samozřejmost. Otisky provádíme velice pečlivě a na celém exponovaném místě. Je to důležité pro správnou modelaci a umístění epitézy na obličeji.

Sádrový pozitiv je získán z alginátového otisku. Je dosti přesný a v některých případech je třeba ho mírně korigovat. Slouží k samotné modelaci voskového modelu. Na výrobu je použito plátkového vosku ceradent (vyšší teplota) a modelovacího vosku, namíchané speciální směsi pro modelaci v ruce (teplota těla). Voskový model je náročný na zpracování tvarově i povrchově. Značně ovlivňuje konečný vzhled epitézy. Nutná je zkouška přímo na tváři pacienta. Voskový model je důležitou podmínkou pro výrobu formy. V našem případě byla zvolena tlaková dvojitá forma (kiveta) s armovaným jádrem. A další důležitý prvek je dělicí linie formy. Zvolil jsem kopírování pooperačního místa a tím jsem dělící linii z epitézy zcela eliminoval a zachoval si dobrou cestu pro estetiku epitézy. Jádro jsem musel armovat, aby vydrželo tlak při pozdějším plnění formy silikonem. Použil jsem drátěné armatury vedené přes nosní dírky. Další částí práce s formou je vybavení vosku ve vodní lázni, očistění od zbytku vosku. Následuje retuš vad na formě a natření separačním nátěrem, spojení formy a příprava na tlakové naplnění silikonem, poté plnění kartušovou míchací pistolí s míchací kanilou. Na plnění byl použit silikon (míchací poměr1:1, tvrdost 35 Sch), který je tónován na barvu těla. Po vypolymerizování je možno epitézu z formy vybavit. Epitézu očistíme a vzniklé drobné vady s citem vybrousíme. Připravíme drátěný retenční závěs. Následuje zkouška s pacientem a finální dokončení povrchu epitézy, tedy dobarvení a vzhledové sladění s typem pleti pacienta a zmatováním povrchu.

Závěr

Práce na obličejové epitéze je náročná na modelační dovednosti s velkým důrazem na anatomii a na barvocit pro konečný vzhled epitézy. V tomto duchu se původní pacientčina epitéza jevila jako zcela nedostačující. Na první pohled upoutávala pozornost a přinášela své uživatelce těžko snesitelné psychické nepohodlí. Nynější stav je podstatně blíže vzhledovému normálu a je s vděkem přijímám i pacientkou samou.

Adresa autora:
Milan Ďuriš
Sýkora a Malík s.r.o.
technickoprotetická péče
Lidická 6A, 301 66 Plzeň
tel.: +420 377 529 060
E-mail: duris.m@volny.cz

PROSPECTIVE ORIGINAL ARTICLE

VLIV NASTAVENÍ TRANSTIBIÁLNÍ PROTÉZY NA POSTURÁLNÍ STABILITU

M. Janura[1,2], J. Rosický[2], Z. Svoboda[1]

[1] Fakulta tělesné kultury, UP Olomouc

[2] Fakulta zdravotnických studií, OU Ostrava

Klíčová slova: nastavení protézy, postura, kinematika

Úvod

Stoj je nestabilní poloha, jejíž udržení je komplexní funkcí, zajišťovanou interakcí senzorických informací z různých zdrojů (**5**). Transtibiální amputace způsobuje zásadní změny v balanci, které jsou podmíněny nejen změnami biomechanických parametrů, ale také zhoršením propriorecpce způsobené ztrátou části končetiny (**6**). Ztráta percepce způsobuje také změny ve vnímání vlastního těla, které jsou spojeny s reorganizací v CNS (**4**). Pro optimální funkci protézy jsou důležité nejen vlastnosti jednotlivých komponent, ze kterých se skládá, ale také způsob jejich uspořádání (stavba protézy, alignment). Optimální nastavení protézy je jedním z klíčových faktorů úspěšné rehabilitace osob s amputací (**3**). Pro běžné denní aktivity je důležité kromě statického také dynamické nastavení protézy, které umožňuje přizpůsobení se změnám reakčních sil během chůze (**2**). Cílem studie bylo posouzení vlivu nastavení protézy a protetického chodidla na kinematické parametry stoje.

Metoda

Soubor: 9 mužů s jednostrannou transtibiální amputací, průměrný věk 55 let (34–65), hmotnost 89 kg (74–114), výška 177 cm (169–192), průměrná doba používání protézy 10,7 roku (0,7–45).

Přístroje: 4 digitální kamery (SONY DCR-TRV900E, 3 x JVC GR-DVL9800, 50 Hz), APAS systém pro kinematickou analýzu pohybu.

Postup: Pro měření bylo zvoleno 5 nastavení – optimální (I) (stanoveno dvěma zkušenými protetickými techniky), protéza o 1 cm kratší (II), protéza o 1 cm delší (III), 5° plantární flexe (IV) a 5° dorzální flexe protetického chodidla (V). Doba trvání klidového vzpřímeného stoje byla 60 s pro každé nastavení. Použitý typ protetického chodidla – SureFlex. Pomocí vybraných bodů na těle byly určeny základní úhlové parametry na dolních končetinách a na pánvi.

Statistická analýza: Data získaná zpracováním videozáznamu byla porovnána s využitím programu Statistica, Version 6.0. (ANOVA, Fisherův LSD post-hoc test).

Výsledky

Zdravá končetina

V hlezenním kloubu se velikost dorzální flexe z hlediska věcné významnosti neliší a pohybuje se od 7,85° (III) do 9,42° (V). V kolenním kloubu se při nastavení III zmenšila velikost úhlu ($p<0,01$) o 1,29° v porovnání s optimálním nastavením, při nastavení V došlo k nárůstu úhlu ($p<0,01$) o 2,44°. Podobný trend pro obě nastavení jsme zaznamenali také pro polohu v kyčelním kloubu.

Protetická končetina

Největší změny v hlezenním kloubu jsme v porovnání s optimálním nastavením zaznamenali pro polohy IV (pokles), V (nárůst). Stejné závěry platí také pro kolenní (obr. 1) a kyčelní kloub, které jsou sousedními klouby v uzavřeném kinematickém řetězci. V kolenním kloubu došlo při nastavení IV k zmenšení úhlu o 2,25°, při nastavení V úhel narostl o 8,57°. Rozdíly v kyčelním kloubu jsou menší, ale pro obě nastavení dosahují významnosti p<0,01. To platí také pro nastavení III, kdy je hodnota flexe vyšší.

Rozdíly mezi zdravou a protetickou končetinou

V hlezenním kloubu je pro optimální nastavení úhel na zdravé končetině větší o 1,2°. Pro nastavení IV se tato diference zvyšuje až na 3,33° (p<0,01). V kolenním kloubu se pro optimální nastavení velikost úhlu prakticky neliší, při nastavení V narůstá rozdíl na 5,97° (p<0,01). Také v kyčelním kloubu je rozdíl největší (4,12°) při nastavení V. Poloha pánve se ve frontální rovině nemění, v transverzální rovině došlo při nastavení IV k vytočení o 4,01°(p<0,01).

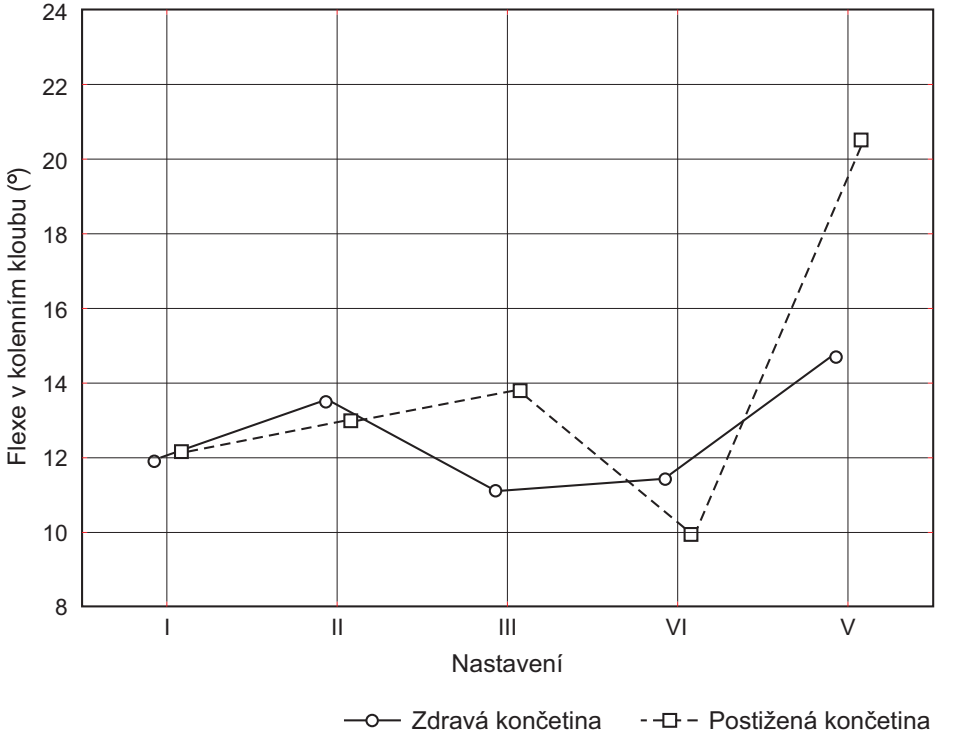

Obr. 1 Velikost flexe v kolenním kloubu na zdravé a protetické končetině pro různé typy nastavení protézy

Diskuse

Dojde-li během užívání protézy k atrofickým změnám pahýlu, pahýl „zapadne“ hlouběji do lůžka, délka protetické dolní končetiny se zkrátí. Prodloužení protézy simuluje situaci, kdy pahýl není dokonale zasunut do pahýlového lůžka. Protéza je zpravidla nastavena na použití v běžné obuvi, protetické chodidlo je nastaveno v plantární flexi podle výšky podpatku bot. Při použití protézy bez obuvi dochází ke změnám, které lze simulovat nastavením protézy do plantární flexe. Dorzální flexe napodobuje situaci při použití obuvi, která má vyšší podpatek než obuv, ve které probíhalo standardní nastavení protézy.

Na zdravé končetině dochází k nárůstu aktivity v hlezenním kloubu zdravé končetiny, který kompenzuje ztrátu aferentní informace z kontralaterální plosky nohy (**1**). Nastavením chodidla do dorzální flexe se zvýší flekční postavení v kolenním kloubu na obou končetinách, opačné nastavení protetického chodidla působí na kolenní klouby extenčně. Protože vektor tíhové síly prochází 2 až 3 cm před osou talokrurálního kloubu, má tělo větší tendenci k pádům dopředu. Tendence k dorziflexi nohy je vyrovnávána aktivní souhrou plantárních a dorzálních flexorů hlezenního kloubu. Na amputované končetině tato souhra není možná, musí ji proto převzít nepostižená končetina.

V kyčelním kloubu dochází k asymetrickému postavení pro všechna nastavení. Strukturální změny a aktivita svalů se podílí na asymetrickém postavení pánve (**5**). Při nastavení protetického chodidla do pětistupňové plantární flexe dochází k přesunu těžiště ke zdravé končetině. Při chůzi bez obuvi dochází tedy k většímu zatížení zdravé končetiny.

Závěr

Při optimálním nastavení protézy byly rozdíly v úhlových parametrech na zdravé a protetické končetině nejmenší. Poloha pánve v sagitální rovině se vyznačovala největší anteverzí.

Při zkrácení protézy jsme nezaznamenali významné změny. Prodloužení protézy zvýšilo asymetrii mezi oběma končetinami. K nejvýraznějším změnám dochází při nastavení protetického chodidla do 5° plantární, resp. dorzální flexe. Objemové změny pahýlu a změna obuvi se projevují na držení těla a tedy i na posturální stabilitě osob s amputací.

Reference

1. ARUIN, A. S., NICHOLAS, J. J., & LATASH, M. L. (1997). Anticipatory postural adjustments during standing in below-the-knee amputees. *Clinical Biomechanics, 12(1),* 52–59.

2. HEIM, S. & KAPHINGST, W. (2002). *Protetika. Základy protetiky dolních a horních končetin.* Praha: Federace ortotických protetiků.

3. ISAKOV, E., MIZRAHI, J., SUSAK, Z., ONA, I., HAKIM, N. (1994). Influence of prosthesis alignment on the standing balance of below-knee amputees. *Clinical Biomechanics, 9(4),* 258-262.

4. KAVOUNOUDIAS, A., TREMBLAY, C., GRAVEL, D., IANCU, A., & FORGET, R. (2005). Bilateral changes in somatosensory sensibility after unilateral below-knee amputation. *Archives of Physical Medicine and Rehabilitation, 86(4),* 633–640.

5. VÉLE, F. (2006). *Kineziologie: přehled klinické kineziologie a patokineziologie pro diagnostiku a terapii poruch pohybové soustavy.* Praha: Triton.

6. VITON, J. M., MOUCHNINO, L., MILLE, M. L., CICERA, M., DELARQUE, A., PEDOTTI, A.,

BARDKY, A., & MASSION, J. (2000). Equilibrium and movement control strategies in transtibial amputees. *Prosthetics and Orthotics International,* 24, 108–116.

Poděkování

Tento výzkum byl podporován z prostředků grantu MŠMT ČR VZ 6198959221.

PERSPECTIVE ARTICLE

REVMATICKÁ ARTRITIDA V PALEOPATOLOGICKÉM MATERIÁLU

[1,2] Smrčka V., [3]Kuželka V., [4]Povýšil. C.

[1] Ambulatní centrum pro vady pohybového aparátu, Olšanská 7, 130 00 Praha 3

[2] Ústav dějin lékařství a cizích jazyků 1.LF UK, Kateřinská 32, 128 08 Praha 2

[3] Antropologické oddělení Národního muzea, Václavské náměstí 68, 115 79 Praha 1

[4] Ústav patologie 1.LF as VFN, Studničkova 2, 128 00 Praha 2

e-mail: smrcka.v@quick.cz

Rheumatic arthritis in dry bones

We present the processed portion of bone dissections from upper and lower extremities from the museum collection of the former 2nd Pathological Clinic, at present deposited in the anthropological department of the National Museum. This portion comprises preserved clinical dissections with finds on the skeleton from the period between 1830 and 1950.

In bone dissections with rheumatic arthritis (AJ 3194, AJ 3252, and AJ 3254, AJ 3252) usually three to four joints on the upper extremity were affected. The affection is symmetrical on both the upper extremities, for example in AJ 3254, AJ 3255 and AJ 3252, 3261. In the course of the disease any joint can be affected by inflammation. The affection of distal interphalangeal joints at the beginning of the disease nearly excludes the RA.

It was also possible to determine the development of RA in these bone dissections from radiographical classification according to Steinbrocker (Rejholec and Šusta, page 117):

- Ist stage according to Steinbrocker is an early stage without destructive changes and with only a slight osteoporosis,
- IInd mild stage (middle) with osteoporosis visible in the X-ray picture, with slight bone destructions or even without them and no articular deformities
- IIIrd heavy stage with the destruction of bones as well as articular deformities in addition to osteoporosis

The place of bone destructions and usurations in the region of small joints of the hand is important from the point of view of determinating of a diagnosis. In the dissections AJ 32 52, AJ 3254, and AJ 3255 there are marked usurations on the heads of the metacarpal bones. In the dissection AJ 3252 there is porousness on the articular surfaces of the metacarpal joints.

In addition to the criteria of the third stage, we also include bone ankyloses into the IVth, final, stage. These are symptoms of an advanced disease. The radiocarpal ankylosis occurred most often in the dissections AJ 3254, 3255. In AJ 3252 all the carpal bones are secondarily fused forming one bone block and the original division lines between them are nearly invisible. Ankyloses classify the bone dissections

into the IVth stage, the most advanced stage of development of RA.

The mentioned criteria of the bone affection in the individual stages of RA shall be present, otherwise the bone affection by rheumatic arthritis cannot be classified as the respective stage of the disease.

Key words: Paleopathology, rheumatic arthritis, bones

Revmatická artritida (RA) postihuje celosvětově jedno procento dospělých a 2% lidí starších než 55 let. Vyšší incidence je u žen (poměr výskytu žen k mužům je 2:1 až 3:1) s maximem mezi 55. a 75. rokem. Etiologie je nejasná. Svou roli mohou hrát genetické markery jako antigeny lidských leukocytů. Přítomnost HLA- DR4/DQB1 je signifikantně častější (až do 70 %) u pacientů s RA než u lidí nepostižených (MARTIN, 2004; RAUCH 2008)

Paleopatologický kostní materiál dává možnost studovat kostní léze v neléčené formě.

V připravované první části *„Atlasu chorob na kostních preparátech"* předkládáme zpracování části kostních preparátů horních a dolních končetin tzv. Sbírky 2. patologicko-anatomického ústavu, v současné době deponované v antropologickém oddělení Národního muzea. Ta zahrnuje zachované nálezy na kostře, z časového období 1830–1950.

Na kostních preparátech se revmatický zánět kloubů (*Arthritis rheumatica*) projevuje jako celkové zánětlivé onemocnění, charakteristické tím, že je postižen větší počet kloubů (u kostních preparátů AJ 3194, AJ 3252, a AJ 3254 a AJ 3252) na horní končetině, zpravidla tři až čtyři klouby. Postižení je symetrické na obou horních končetinách např. (AJ 3254, AJ 3255 a AJ 3252, 3261). V průběhu nemoci může být zánětem postižen každý kloub. Postižení distálních interfalangeálních kloubů v začátku choroby takřka vylučuje RA.

U kostních preparátů bylo možno určit též vývoj RA dle rtg klasifikace podle Steinbrockera (Rejholec a Šusta, str. 117):

I. stadium podle Steinbrockera je časné stadium bez destruktivních změn s pouze lehkou osteoporózou,
II. stadium mírné (střední) s osteoporózou na rentgenu, s lehkými kostními destrukcemi, či i bez nich a žádnými kloubními deformitami.

Ve III. těžkém stadiu jsou kromě osteoporózy, destrukce kostí i kloubní deformity.

Z hlediska určení diagnózy je důležité uložení kostních destrukcí, usurací v oblasti malých kloubů ruky. U preparátu AJ 3252, AJ 3254, AJ 3255 jsou výrazné usurace na hlavičkách metakarpálních kostí. U preparátu číslo AJ 3252 je porozita na kloubních plochách metakarpálních kloubů.

Do IV. konečného stadia mimo kriteria třetího stadia zařazujeme i kostěné ankylózy, ty jsou příznakem pokročilé choroby. Nejčastěji se vyskytovala radiokarpální ankylóza a to u preparátů AJ 3254, 3255. U AJ 3252 byly všechny karpální kosti druhotně slité do jednoho kostěného bloku, původní hranice mezi nimi byly téměř nezřetelné. Ankylózy zařazují kostní preparáty do IV. vývojově nejpokročilejšího stadia revmatické artritidy.

Uvedená kriteria kostního postižení v jednotlivých stadiích revmatické artritidy musí být přítomna, jinak kostní postižení revmatickou artritidou nelze zařadit do příslušného stadia choroby.

Literatura

MARTIN L. Rheumatoid arthritis: symptoms, diagnosis, and management. *Nursing times,* **100**, 40–44, 2004

RAUCH A.M. Validation of the Comprehensive ICF Core Set for Rheumatoid Arthritis: The Perspective of Nurses. Dissertation 2008. Kronstadt, p. 78

REJHOLEC, V., ŠUSTA, A. *Revmatologie praktického lékaře.* Státní zdravotnické nakladatelství Praha. 1966, p.

ABSTRACT

AMELOGENESIS, DENTINOGENESIS AND OSTEOGENESIS IMPERFECTA

Kuklik M., Handzel J., Mařík I
Ambulant Centre of Defects of Locomotor Apparatus, Prague, Czech Republic
honza.kuklik @volny.cz

The bone and teeth dysplasias represent a numerous series of growth defects of hereditary origin. Their symptomatology exhibit a large scale of abnormalities which are the aim of this presentation. From the broad scale of diseases we demonstrate following conditions:

- amelogenesis imperfecta
- dentinogenesis and/or osteogenesis imperfecta.

In all our observed cases the clinical examination was accompanied by genealogical and laboratory showed some methods as well as stomatological examination. The analysis of our data showed some important relationships between bone, hard dental tissues and mesenchymal structures.

The most promising direction of our further research seems to be the correlation between osteoblasts and odontoblasts in selected cases of osteogenesis imperfecta with inborn defects of collagen I.

The precise ethiopathogenetic knowledge promotes the correct genetic diagnostics.

Keywords: bone and dental tissues, hereditary disorders, genetic prevention.

REVIEW ARTICLE

EFFECT OF MUTATION TYPE IN GENE COL1A1 ON PHENOTYPE PATIENTS WITH DIAGNOSIS OSTEOGENESIS IMPERFECTA
VLIV TYPU MUTACE V GENU COL1A1 NA FENOTYP OSOB S DIAGNÓZOU OSTEOGENESIS IMPERFECTA

Šormová L.[1], Mazurová F.[3], Mazura I.[2]
1 Přírodovědecká fakulta UK Praha, Katedra antropologie a genetiky člověka
E-mail: black.luca@seznam.cz
2 Ústav informatiky AV ČR, Praha
3 Mediekos Labor, s.r.o., Zlín

Abstrakt

Osteogenesis imperfecta je dědičné onemocnění člověka, postihující především pohybový aparát, a charakterisované křehkými kostmi a zvýšenou náchylností ke zlomeninám. Jedná se o poruchu kolagenu, typu I. V současnosti je popisováno celkem

osm klinicky odlišných typů Osteogenesis imperfecta, přičemž poslední typ, typ VIII, byl popsán teprve nedávno. První čtyři typy jsou považovány za základní, neboť u nich byly nalezeny mutace v genech kolagenu typ I (COL1A1, COL1A2), zatímco u typů V–VIII nebyly tyto mutace zjištěny. Výsledným efektem mutací genů kolagenu typ I je snížená nebo strukturálně chybná tvorba kolagenu.

Fenotypová závažnost onemocnění je závislá na typu a umístění mutace v rámci konkrétního genu kolagenu typ I. Stálým problémem pro genetiky zabývající se Osteogenesis imperfecta je stanovení vztahu mezi typem a pozicí mutace (genotypem) a výsledným klinickým projevem mutace (**12**). Doposud bylo z celkového mutačního spektra identifikováno pouhých 10% mutací měnících kodon glycinu. Je tedy důležité, aby byl v budoucnu prostřednictvím molekulárně-genetických analýz odhalen co možná nejvyšší počet mutací pro zjištění jejich vlivu na výsledný fenotyp pacientů s OI.

Klíčová slova: Osteogenesis imperfecta, COL1A1, kolagen, kolagenopatie, mutace

Abstract

Osteogenesis imperfecta is an inherited disorder which conserns especially bones, characterized by fragile bones and increased propensity to fractures. It´s worldwide extensive disorder of collagen, type I. In the present in human population occur in total eight clinically different types Osteogenesis imperfecta, whereas the last type (type VIII) was detected not long time ago. First four forms are considered as basic, because there were found mutations in genes of collagen type I (COL1A1, COL1A2), while at forms V–VIII these mutations were not detected. These mutations result in decreased or structurally poor production of collagen.

Phenotype severity OI is dependent on type and placing mutation in gene of collagen type I. Continual problem for genetics conversant Osteogenesis imperfecta is assesment relation among type and position of mutation (genotype) and resulting clinical manifestation of mutation (**12**). Till now of the total mutational spectrum was identified pure c. 10% mutations transformative codon of glycine.

In the future it is important to detect (through molecular-genetic analysis) maximum of mutations for identification influence on resulting phenotype in patients with OI.

Key words: Osteogenesis imperfecta, COL1A1, collagen, collagenopathies, mutations

Úvod

Kolageny tvoří největší skupinu živočišných bílkovin. Molekuly těchto proteinů se skládají z aminokyselin a jsou tvořeny třemi alpha řetězci, vytvářejícími trojitou spirálu, tzv. tropokolagen. Mohou podléhat následujícím mutacím: substituce aminokyselin, delece, inserce, duplikace, posunové mutace, splice-site mutace, missense mutace, exon-skipping mutace (**2**).

V současné době neexistuje léčba, která by mohla účinně ovlivnit tvorbu kolagenových molekul. Postiženým je poskytována pouze podpůrná léčba pro omezení počtu zlomenin a zvýšení funkčnosti pojivové tkáně. Zároveň je studována terapie prostřednictvím bisfosfonátů, snižujících

Typ	Dědičnost	Závažnost	Deformace kostí	Vzrůst	Typické rysy
I	AD	lehká	x	normální	modré či šedé bělmo, nedoslýchavost, DI
II	AD	prenatálně letální	letální	podprůměrný	zkrácené končetiny, velká a měkká lebka, Zlomeniny během prenatálního vývoje
III	AD/AR	vážná	vážná	podprůměrný	hypermobilita kloubů, nedoslýchavost, DI
IV	AD	variabilní	x / lehká / vážná	variabilní	našedlé bělmo, mírná DI

Tabulka 1: Klinické rysy kolagenních forem OI (typ I–IV) (**11**)

Typ	Dědičnost	Závažnost	Deformace kostí	Vzrůst	Typické rysy
V	AD	mírná	mírná	podprůměrný	tvorba hypertorfického kalu, kalcifikace mezikostní membrány k. vřetenní a k. loketní
VI	AD/AR	mírná	mírná	podprůměrný	kostní lamely tvaru rybích šupin
VII	AR	mírná	lehká	podprůměrný	rhizomelické zkrácení femuru a humeru
VIII	AR	vážná	vážná	podprůměrný	podobné OI typu II a III

Tabulka 2: Klinické rysy nekolagenních forem OI (**11**)

Typ	Mutovaný gen	Typy mutací	Produkce kolagenu I
I	COL1A1	delece/inserce nukleotidů (počtu nedělitelným třemi) splétací mutace substituce (málo běžné)	tvorba sníženého množství molekul
II, III, IV	COL1A1/COL1A2	substituce glycinu delece/duplikace	tvorba strukturálně postižených molekul
V, VI	–	–	tvorba strukturálně postižených molekul
VII	CRTAP	–	tvorba strukturálně postižených molekul
VIII	LEPRE1	–	tvorba strukturálně postižených molekul

Tabulka 3: Molekulární podstata jednotlivých typů OI (**1, 13, 2, 9**)

Obr. 1: Struktura genu COL1A1

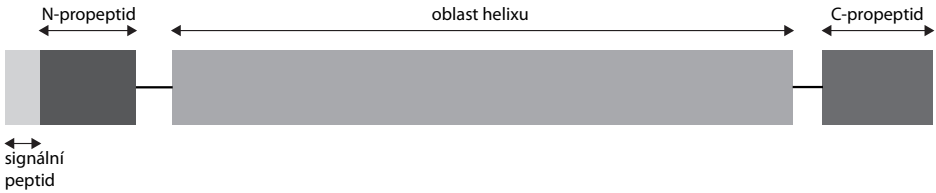

Obr. 2: Primární struktura proteinu, kódovaného genem COL1A1

resorpci kostní tkáně a riziko zlomenin a zvyšujících minerální densitu kostní tkáně a pevnost svalů (**5**).

Klinický obraz oi

Klinické znaky Osteogenesis imperfecta se liší nejen mezi jednotlivými typy tohoto onemocnění, ale zároveň uvnitř těchto typů. Pacienti postižení stejným typem OI mohou mít zcela odlišnou klinickou prezentaci choroby, a to i v rámci jedné rodiny. Následující tabulka (**tabulka 1**) popisuje OI, typ I–IV, tedy formy s mutací genů kolagenu typ I.Klinické znaky dalších typů OI (typ V-VIII) uvádí **tabulka 2**.

Molekulární patogeneze

Příčinou onemocnění OI jsou z 90% případů mutace genů COL1A1 nebo COL1A2, jež kódují kolagen typ I (**tabulka 3**).

Gen COL1A1

Gen COL1A1 dosahuje velikosti 18kb a kóduje primární strukturu proteinu COL1A1. Skládá se z 51 exonů, jejichž velikost se rovná násobku 9bp (nejčastěji 45bp a 54bp). Pouze exony 6-49, jež kódují oblast helixu proteinu COL1A1, zůstávají zachovány v konečném alfa 1(I) řetězci (**obr. 1**) (**4**). Exony 1–5, kódující oblast N-terminálního propeptidu, a exony 50 a 51, kódující oblast C-terminálního propeptidu, jsou během procesu tvorby konečných alfa řetězců odštěpeny speciálními enzymy (prokolagen N-peptidázou a prokolagen C-peptidázou).

PROTEIN, kódovaný genem COL1A1

Molekula kolagenu typ I má charakter trojšroubovice tvořené dvěmi alfa 1(I) řetězci a jedním řetězcem alfa 2(I). Nachází se v ní celkem 21 druhů aminokyselin, z nichž nejdůležitějšími jsou glycin (tvorba glycinových můstků mezi řetězci→těsné přiblížení alfa řetězců), prolin a hydroxyprolin (snižování denaturační teploty molekul kolagenu typ I) a lysin a hydroxylysin (tvorba pevných intra- a extracelulárních vazeb v koncových oblastech (pro-)alfa řetězců, vazba sacharidových řetězců galaktosy a glukosylgalaktosy).

MUTACE nalézané v genu COL1A1

Nejčastěji nalézanými mutacemi v genu COL1A1 jsou:

- **mutace měnící smysl čtení kodonu** (*missense mutace*) – mění kodon glycinu na kodon jiné aminokyseliny. Závažnost závisí na pozici v alfa 1(I) řetězci a na charakteru substituované aminokyseliny (**10**).
- ***nesmyslné*** (*nonsense*) ***mutace*** – změna jednoho nukleotidu za vzniku STOP kodonu, což vede k tvorbě zkrácených forem alfa řetězců (**11**)
- ***posunové*** *(frameshift)* ***mutace*** – inserce/delece jednoho či více nukleotidů vedoucí k posunu čtecího rámce při transkripci pre-mRNA a následné translaci mRNA do polypeptidického řetězce (**14**). Výsledkem může být jak tvorba sníženého množství normálního kolagenu I, tak tvorba strukturálně postižených molekul kolagenu I (1).
- ***sestřihové*** *(splice-site)* ***mutace*** (**2**) – inserce/delece či substituce jednoho a více nukleotidů v oblasti sestřihových míst pre-mRNA; tři odlišné následky:
  1. zadržení intronu v sekundární mRNA
  2. vynechání části či celého exonu ve výsledné mRNA (tzv. exon skipping)
  3. vytvoření zcela nových sestřihových míst v pre-mRNA

Kvalita molekuly kolagenu TYP I

Mutace v genu COL1A1, jež vedou k tvorbě abnormálních molekul, jsou více závažné než v genech COL1A2, neboť postihují 75% syntetizovaných molekul kolagenu typ I (**6**).

Mutace v signální sekvenci promotorové oblasti potlačují aktivaci transkripce a mají tedy za následek tvorbu sníženého množství molekul kolagenu typ I (fenotyp OI I). Ve většině případů ovšem vedou ve vážnější formy OI (typ II, III a IV). Porucha transkripce může být dále způsobena mutacemi v místech vazeb tzv. aktivačních proteinů (enhancerů či silencerů).

CpG dinukleotidy regulační oblasti genu mohou podléhat metylaci způsobující potlačení vazby aktivačních proteinů. Výsledkem je tvorba sníženého množství molekul kolagenu typ I. Mutace postihující tyto dinukleotidy kodonu glycinu v oblastech kódujících helix alfa 1(I) řetězců vedou v 1/3 případů k vážným fenotypům OI (typ II a III) (**8**).

Mutace měnící kodon glycinu vedou ve většině případů k vážnému klinickému obrazu choroby OI. V alfa 1(I) řetězci jsou letální z 36%, zatímco v alfa 2(I) řetězcích jsou letální v pouhých 20% případů. Závažnost se zvyšuje směrem k C-terminální oblasti alfa řetězců a závisí dále na charakteru substituované aminokyseliny (př. valin – v alfa 1(I) řetězcích ze 73 % letální X v alfa 2(I) řetezcích letální v 17 % případů) (**8**).

Korelace genotyp-fenotyp u pacientů s diagnózou OI

V několika posledních letech je patrna stále intenzivnější snaha uvést do příčinného vztahu typ nalezené mutace a klinický obraz nositele této mutace. Doposud bylo identifikováno několik takových vzájemných souvislostí mezi nalezeným genotypem a fenotypovým obrazem pacienta s OI:

- Mutace genu COL1A1 vedou častěji v OI typ I a III, projevují se modrým bělmem, normálním či mírně podprůměrným vzrůstem a rozvojem nedoslýchavosti během dospívání (**7**).
- Sestřihové mutace vedou v lehký fenotyp (OI typ I), pokud dojde k zahr-

nutí intronu obsahujícího terminační kodon do mRNA, nebo pokud dochází při užití nových sestřihových míst ke vzniku předčasného terminačního kodonu. Je-li výsledkem sestřihových mutací exon skipping, pak mají za následek letální fenotyp OI tehdy, je-li daný exon 3 k exonu 13 (**2**).

- Mutace měnící smysl čtení kodonu - při substituci prvních 200 aminokyselinových zbytků v alfa 1(I) řetězcích neletální fenotyp OI (typ I, IV). Substituce v oblastech 691-823bp a 910-964bp mají vždy za následek letální fenotyp OI (typ II a III) (8). Při substituci glycinu v prvních 85-90 aminokyselinových zbytcích N-terminální oblasti je výsledkem vzácný fenotyp OI/EDS (**3**).

Z celkového mutačního spektra bylo dodnes identifikováno pouhých 10 % mutací měnících smysl čtení kodonu pro glycin. Proto je důležité v budoucnu odhalit co možná nejvyšší počet mutací pro zjištění jejich vlivu na výsledný fenotyp pacientů s OI.

Poznámka

Tato práce vznikala s vyhradní podporou Centra biomedicínské informatiky AV ČR, č. uděleného projektu MŠMT ČR: 1M06014

Literatura

1. BYERS, P. H. Osteogenesis imperfecta. In: Royce, P. M., Steinmann, B. Connective Tissue and Its Heritable Disorders: Molecular, Genetic, and Medical Aspects. 1993. s. 317–350

2. BYERS, P.H., COLE, W.G. Osteogenesi imperfecta. In: Royce P.M. and Steinmann B. (eds.) Connective Tissue and Its Heritable Disorders: Molecular, Genetic, and Medical Aspects. 2002. s. 385–430

3. CABRAL a kol. Prolyl 3-hydroxylase 1 causes a recessive metabolic bone disorder resembling lethal/severe osteogenesis imperfecta. Nat. Genet. 2007. 39(3). s. 359–365

4. DALGLEISH, R. The human type I collagen mutation database. Nucleic. Acids. Res. 1997. 25, s. 181–187

5. FLEISCH, H. Bisphosphonates: mechanism of action. Endocrine Rev. 1998. 19, s. 80–100

6. GAJKO-GALICKA, A. Mutations in type I collagen genes resulting in osteogenesis imperfecta in humans. Arch. Biochim. Pol. 2002. 49, s. 433–411

7. HARTIKKA H., KUURILA K., KÖRKKÖ J, KAITILA I., GRÉNMAN R., PYNNÖNEN S., HYLAND J.C., ALA-KOKKO L. Lack of correlation between the type of COL1A1 or COL1A2 mutation and hearing loss in osteogenesis imperfecta patients. Hum Mutat. 2004. 24(2), s. 147–54.

8. MARINI, J.C. a kol. Consortium for Osteogenesis Imperfecta Mutations in the Helical Domain of Type I Collagen: Regions Rich in Lethal Mutations Align With Collagen Bonding Site for Integrins and Proteoglycans. Human Mutation. 2007. 28(3), s. 209–221

9. MORELLO a kol. CRTAP is required for prolyl-3-hydroxylation and mutations cause recessive osteogenesi imperfekta. *Cell*. 2007. 127(2), s. 291–304

10. PROKOP, D.J., KUIVANIEMI, H. and TROMP, G. Molecular basis of osteogenesis imperfecta and related disorders of bone. *Clin. Plast. Surg*. 1994. 21, s. 407–413

11. REDFORD-BADWAL, D. A., STOVER, M. L., VALLI, M., MCKINSTRY, M. B. AND ROWE. Nuclear retention of COL1A1 messenger RNA identifies null causing mild osteogenesis imperfecta. *J. Clin. Invest*. 1996. 97, s. 1035–1040

12. ROUGHLEY, P.J., RAUCH, F., and GLORIEUX, F.H. Osteogenesi imperfecta – clinical and mole-

cular diversity. *European Cells and Materiále*. 2003. 5, s. 41–47
13. WILLIAMS, C.J., PROKOP, D.J. Synthesi and processimg of a type I procollagen containing shortened pro-alpha-1(I) chains by fibroblasts from a patient with osteogenesi imperfekta. *J. Biol. Chem*. 1983. 258, s. 5915-5921
14. WILLING, M.C. a kol. Osteogenesis imperfekta type I: molecular heterogeneity for COL1A1 null alleles of type I collagen. *Am.J. Hum. Genet*. 1994. 55, s. 638–647

ABSTRACT

EFFECT OF THE TYPE OF MUTATION IN COL1A2 GENE TO CLINICAL VIEW OF PATIENTS WITH OSTEOGENESIS IMPERFECTA VLIV TYPU MUTACE V GENU COL1A2 NA KLINICKÝ OBRAZ PACIENTŮ S OSTEOGENESIS IMPERFECTA

Sluková V.[1], Mazurová F.[2], Mazura I.[2],
1 Katedra antropologie a lidské genetiky, Přírodovědecká fakulta, Univerzita Karlova v Praze, Praha 2, Viničná 7
2 Centrum biomedicínské informatiky, Ústav informatiky, Akademie věd České republiky, Praha 8, Pod vodárenskou věží 2,
e-mail: slukova@natur.cuni.cz

Abstrakt

Táto prezentácia stručne popisuje gén COL1A2 a rôzne mutácie v ňom objavené, ktoré spôsobujú chorobnú lámavosť kostí. Najčastejším typom sú jednobázové zámeny glycínu, podľa ktorých bol zostavený regionálny model letálnych substitúcií glycínu v helikálnej oblasti α2 kolagénového reťazca. Ďalej sú zmienené niektoré mutačné „hot spoty“, či miesta s nulovým výskytom mutácií. Záverom sú navrhnuté možné smery výskumu v molekulárnej patológii osteogenesis imperfecta.

Kľúčové slová: Osteogenesis imperfecta, kolagén, COL1A2, regionálny model

Abstract

This presentation briefly describes COL1A2 gen and identified mutations causing brittle bone disease. The most frequent type of mutations is single-base glycin substitutions, according to these a regional model of lethal substitutions in α2 collagen chain helical area has been created. Furthermore there are mentioned some mutation hot spots, or sites with no appearance of mutations. Some potential ways for osteogenesis imperfecta molecular pathology research are proposed at the end.

Key words: Osteogenesis imperfecta, collagen, COL1A2, regional model

ABSTRACT

ELASTIC FIBRES – ORGANISATION AND FUNCTION OF MICROFIBRILS (ELASTICKÁ VLÁKNA – ROZDĚLENÍ A FUNKCE MIKROFIBRIL)

Šímová J., Mazura I., Čapek P., Zvárová J.

See article in Locomotor system 3–4 / 2008, page 195.

ABSTRACT

OBJECTIFICATION OF LOCOMOTION AND BALANCE IMPAIRMENTS IN PATIENS WITH NEUROLOGICAL DISORDERS (OBJEKTIVIZACE PORUCH LOKOMOCE A ROVNOVÁHY U PACIENTŮ S NEUROLOGICKÝM ONEMOCNĚNÍM)

Schwabová J., Zahálka F., Zedka M., Komárek V., Nováková H., Malý T., Hráský P., Vyhnálek M., Zumrová A.

See article in Locomotor system 3–4 / 2008, page 218.

PERSPECTIVE ORIGINAL ARTICLE

CARBON FIBRE ILIZAROV RINGS ARE SAFE TO REUSE ON PAEDIATRIC PATIENTS

Bellemore J. M.[1], Bertollo, N.[1], Vizesi F.[1], Bellemore M. C.[1], Walsh W. R.[1]

[1] Surgical & Orthopaedic Research Laboratories, Prince of Wales Hospital, University of New South Wales, Randwick, Australia

[2] Department of Orthopaedic Surgery, The Royal Alexandria Hospital For Children, Westmead, Australia

Senior author: w.walsh@unsw.edu.au

Introduction

The Ilizarov Method of external skeletal fixation involves the stabilisation of fracture fragments by a series of percutaneous wires and/or pins that attach to a series of external rings (**1**). Rings manufactured from Carbon Fibre Reinforced Polymer (CFRP) are commonly used for paediatric patients due to their reduced weight, however these are expensive. Reusing the rings is one way of reducing patient costs (**2**), however this practice has recently been outlawed in the authors' country. This purpose of this study was to calculate the service life of the rings, to discern whether or not they are mechanically safe to reuse.

Methods

In the in vitro testing, rings (n=6, 240 mm diameter) were first subjected to a ramped in-plane compressive load (**figure 1; left**) between zero and –1100 N using an MTS 858 Bionix testing machine (MTS Systems Corporation, Eden Prairie, MN, USA). This was in accordance with ASTM F1541-02, which aims to simulate the attachment of a tensioned K-wire to the ring, which is one of the two implants that can be used to stabilise fracture fragments. One of these rings was then tested again to catastrophic failure. The remaining rings (n=5) were then cyclically loaded using a variety of load ranges to establish a 'load versus life' relationship. The deformation of a brand new ring subjected to in-plane compression was then quantified by applying strain gauges around the holes through which the load pins were placed (**see figure 1; left**). Strain gauges were then also applied to the rings of an Ilizarov frame femoral model (**figure 1; middle**). With the approval of the ethics committee from the Royal Alexandria Hospital for Children, an out-patient was then recruited for the in vivo pilot study. This patient was



Figure 1 – The in vitro in-plane (left) and frame (middle) models and the patient walking on a frame as strains were being recorded (right).

requested to perform a series of routine load bearing activities whilst strain data was taken from a ring of their frame using a GSV-1T8 portable strain gauge amplifier (ME-systeme, Hennigsdorf, Denmark).

Results

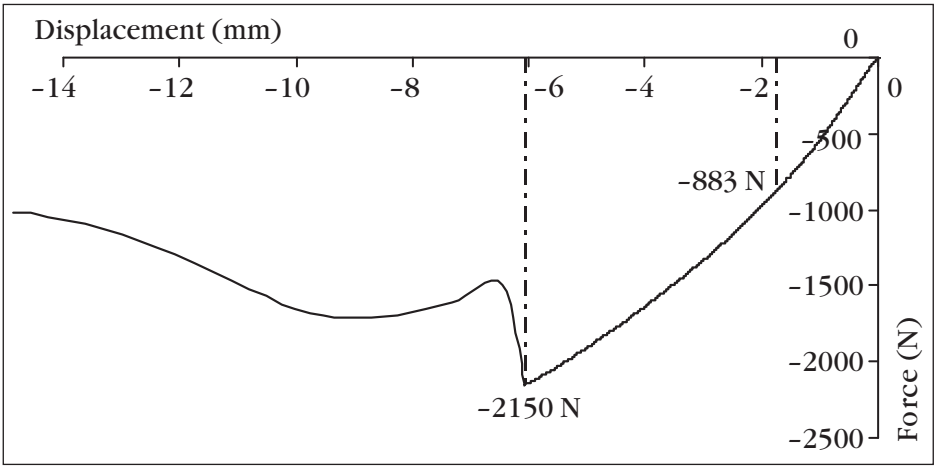

Figure 2 – Load v displacement curve for the ring tested to catastrophic failure. The loads placed on the rings clinically (90 kg; 883 N) are far less than the 2150 N compressive force required to break the ring.

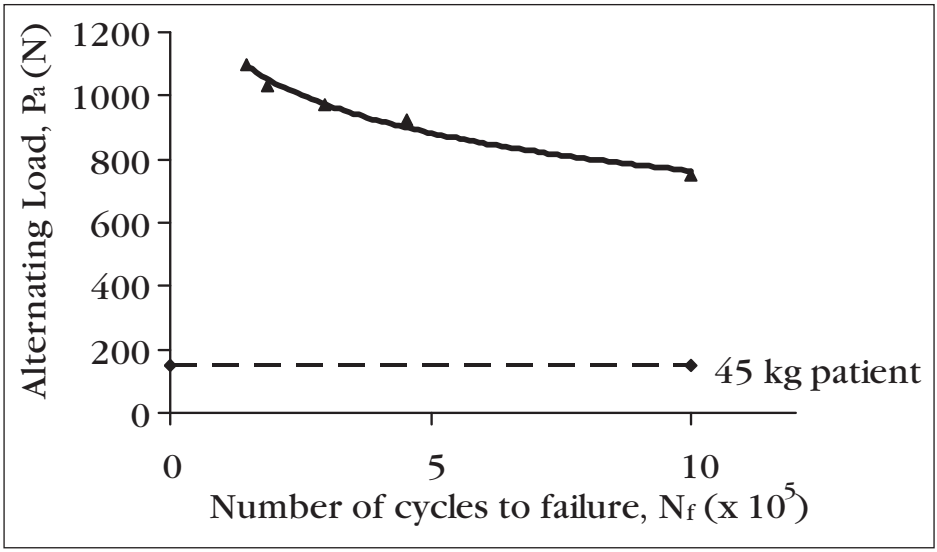

Figure 3 – Comparison of the 'load versus life' curve from the fatigue testing and the alternating load during the gait cycle of the 45 kg patient.

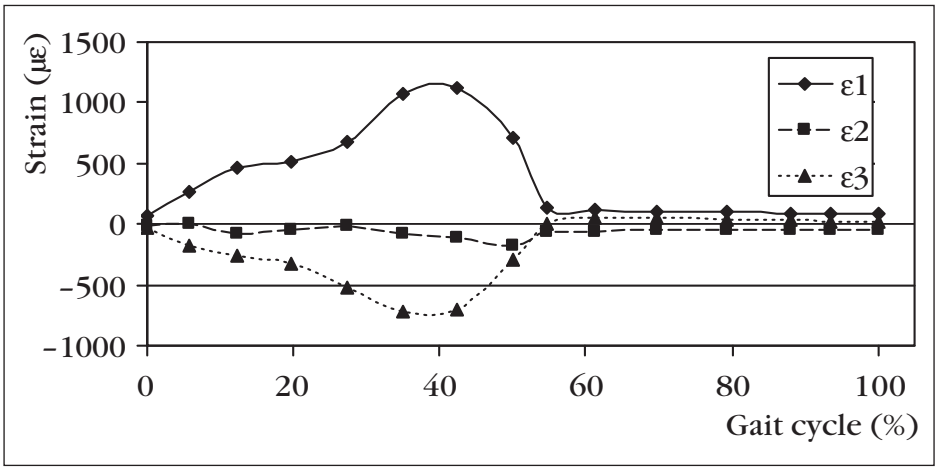

Figure 4 – Plot showing the variation in the principal strains induced in the ring and a function of the gait cycle.

In-plane compressive yield strengths ranged from 810 to 1094 N (952 ± 114, mean ± SD; n=6). The specimen tested to failure fractured in a brittle nature at a load of -2150 N. In the fatigue experiment (n=5), the ring subjected to lowest alternating load (75% of the yield strength) survived one million cycles of in-plane compression. All other rings tested all failed prior to five hundred thousand cycles (**Figure 3**). The magnitude of the maximum first principal strain in the new ring subjected to 500 N compression occurred near the top load pin (842 ± 6.56 με; n=4 strain gauges). The corresponding strain near the bottom pin was 526 ± 18.13 με. The rings of the frame that was compressed axially (**Figure 1, middle**) deformed proportionally with the load applied to the femoral head. The two segments of bone touched at –390 N. From the three runs performed in the clinical tests, the maximum first principal strain (1137 ± 16 με) occurred as the patient's centre of gravity passed over the ball of the foot during walking (**figure 4**). The alternating load that this strain corresponded to was then calculated by comparing the result to that of the in vitro frame test and plotted on the fatigue curve (**figure 3**).

Discussion

We have created a 'load versus life' profile for CFRP Ilizarov rings in vitro, which suggests that they have a fatigue limit of approximately 800 N for one million plus cycles. Calculating the strain induced in the rings under known loading conditions in vitro made it possible for us to show that the loads induced in the rings that are connected to half-pin bone implants in lighter patients are well below the alternating loads required to cause fatigue failure beyond one million cycles. An unfortunate limitation of the study is that the rings are extremely expensive to source, and thus only a small sample size was used for each experiment. We have demonstrated that rings attached to half-pins could be reused indefinitely on paediatric patients. Further studies would be required however, to make similar claims for rings that have been compressed by K-wires in vivo, as these loads are much higher and would be likely to cause failure of the rings after fewer cycles.

References

1. ILIZAROV, G.A. (1990). Clin Orthop. 250: 8–26

2. DIRSCHL, D.R. and SMITH I.J. (1998). Trauma 44(5): 855–8

PERSPECTIVE ORIGINAL ARTICLE

PREDICTION OF THE CALLUS STRENGTH ACCORDING TO ITS X-RAY GEOMETRY (PREDIKCE PEVNOSTI KOSTNÍHO REGENERÁTU/SVALKU PODLE JEHO RENTGENOLOGICKÉ GEOMETRIE) PERSPECTIVE ORIGINAL ARTICLE

Myslivec R.[1], Mařík I.[1], Zemková D.[2], Maříková A.[1], Petrtýl M.[3]

[1] Ambulant Centre for Defects of Locomotor Apparatus, Prague, Czech Republic

[2] Paediatric Department, University Hospital Motol, Prague, Czech Republic

[3] Czech Technical University, Faculty of Civil Engineering, Laboratory of biomechanics and Biomaterial Engineering

Summary

The main objective of this paper is to determine the relationship between geometry of the callus during leg lengthening with the aim to predict the possibility of occurrence of late deformities or fractures. In a group of 14 children with achondroplasia (age-range 6–16 years, 10 males, 4 females, 26 tibia and 9 femoral lengthening) was retrospectively reviewed the callus diameter ratio – CDR (i.e. the minimum callus diameter divided by the original diaphysis diameter of the tibia/femur at the level of the proximal osteotomy end). The minimal diameter of lengthened zone was measured on radiographs in both planes, when the lengthening was finished and/or in the time of fixator removal. We proved CDR lesser than 85% in 5 tibias and 2 femurs. In these cases we observed at X-rays after fixator removal 4 fractures and 1 bending of tibia and 1 fracture and 1 bending of femur. In further cases the CDR was higher than 85% and there were no fractures and angular deformities. In accord with experience of Japan authors we conclude that CDR less than 85% is a good alarming index for preventing the complications occurring in tibial and femoral lengthening

Key words: Callus diameter ratio (CDR); Leg lengthening; Axial loading, Bone modelling

Introduction

Leg lengthening by callotasis method is indicated in cases of leg length discrepancy and exceptionally in patients with a short disproportional stature. In Prague this method is usually used from 80 years of 20th century. Some children with achondroplasia (most frequent bone dysplasia) are indicated to elongation of legs due to deformities and severe shortening of lower extremities. The lengthening of children's long bones by method of traction osteogenesis (callotasis) is performed by the gradual prolongation of the callus of a healing bone tissue, i.e. by gradual distraction of two bone fragments. The most important decision in distraction osteogenesis is the timing of fixator removal. The lengthener (external fixator) is usually removed when X-rays confirm corticalization of the callus by both anteroposterior and lateral films.

Simple axial loading is believed to strengthen the callus by hancing its corticalization. The effect of axial loading should be evaluated not only on corticalization but also on the change in geometry. The diameter is a representative value of this geometry, because the diaphysis of the long bones is almost cylindrical.

The main objective of this paper is to determine the relationship between the callus diameter ratio (CDR) during leg lengthening of Czech achondroplastic patients with the aim to predict the possibility of occurrence of late deformities or fractures.

Material and Methods. Authors retrospectively reviewed 26 tibia and 9 femoral lengthening in 14 achondroplastic patients (age-range 6–16 years, 10 males, 4 females). Distracted length of tibia was 72.8 + 11.3 mm, femur 78.7 + 21 mm on average. Lengthening of children's long bones was carried out by method of traction osteogenesis (callotasis). It means gradual – one-shot distraction of two bone fragments about 1 mm per day. When radiographs showed good consolidation of the callus (corticalization) the fixator was removed.

The minimum diameter of the callus

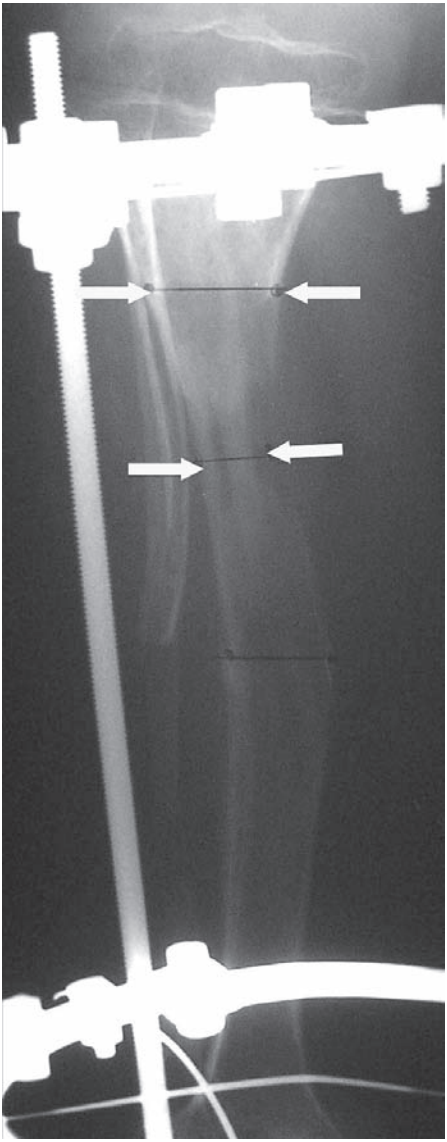

Fig. 1. Method of callus diameter measurement Callus Diameter Ratio (CDR, %) was calculated as the minimum callus diameter divided by the original diaphysis diameter of the tibia/femur at the level of the proximal osteotomy end.

was measured using a ruler on anteroposterior and lateral radiographs taken in the time when the lengthening was finished and/or in the time of fixator removal. The callus diameter ratio (CDR, %) was calculated as the minimum callus diameter divided by diameter of the tibia/femur at the level of proximal osteotomy end (**see Fig. 1**).

Results. We proved CDR lesser than 85% in 5 tibias and 2 femurs. In these cases we observed at X-rays after fixator removal 4 fractures and 1 bending of tibia and 1 fracture and 1 bending of femur. In further cases the CDR was higher than 85% and there were no fractures and angular deformities. It means that we retrospectively diagnosed late deformities or fractures in 20% of lengthened long bones of lower extremities.

Discussion

It is the biomechanical factors that are essential for the development of the callus in the period between two successive prolongations as well as for the period of its consolidation and modelling (when the prolongation has been completed) (Ilizarov 1989). Changes in stresses and strains initiated by external force and moment effects control effectively the speed of healing, the development of load-bearing structures and, last but not least, the development of adequate elastic and viscoelastic bone tissue properties (Mařík & Sobotka 1998). Our results are comparable with experience of Japan authors (Nakamura et al. 1998, Mamada K et al. 1998). The diameter change rates after fixator removal in a few measured cases (both at the tibia and the femur) were positive at X rays 6 months or more after

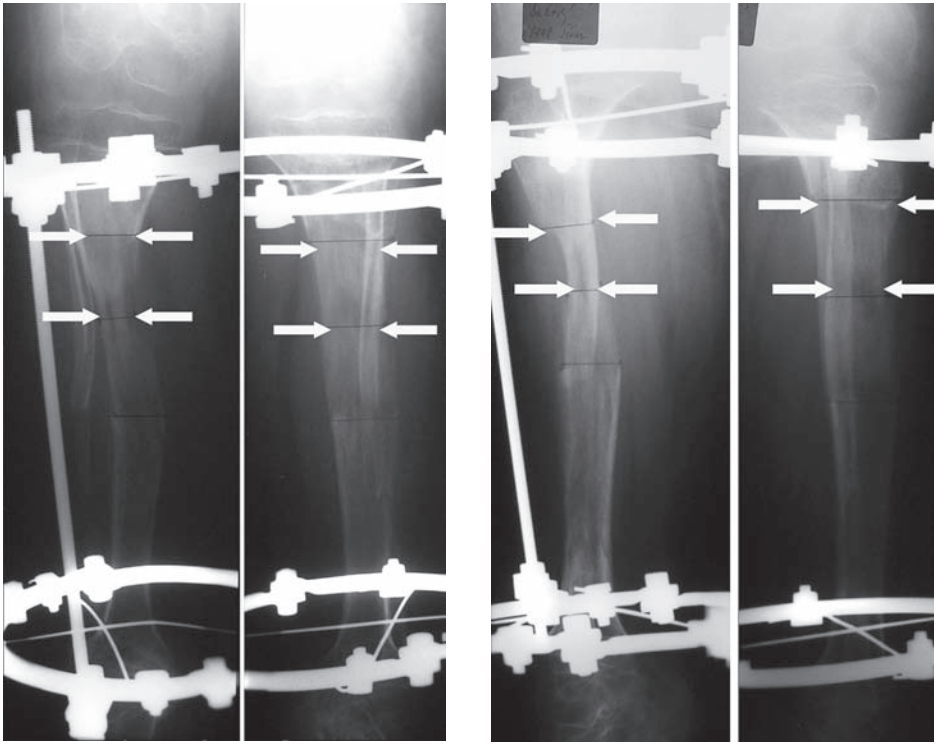

Fig. 2. X-rays of shanks of 10 years old boy 1 month before extraction of Ilizarov ring fixators, elongation 80 mm.
(on the left side) – **Fig. 2a.** X-ray of both shanks – AP view
(on the right side) – **Fig. 2b.** X- ray of both shanks – lateral view
CDR of the right tibia at anteroposterior (AP) & lateral (L) view was <80 %.
CDR of the left tibia at AP & L view was >85 %

fixator removal (**see Figures 2a, b, 3a, b**). It indicates that simple axial loading may not be a sufficient mechanical impulse for restoration of the physiological shape of diaphysis and biomechanical properties. A bending and torsion micromotion may be necessary to modelling and increase of the diaphysis diameter after fixator removal (a type of so-called lateral drift).

The relationship of diameter change rates between commencement of axial loading (i.e. after so-called destabilization of external fixator) and 6 months or more after fixator removal will be exactly assessed in the next paper.

Conclusion

- Determination CDR is simple and cheap method compared to quantitative methods (CT, scintigraphy, DEXA).

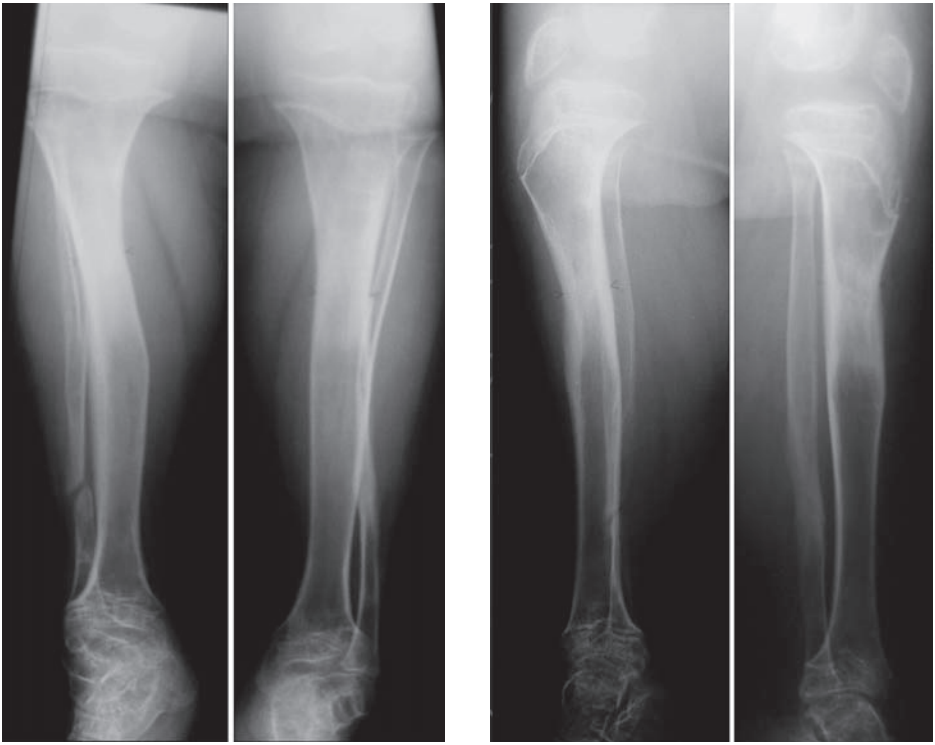

Fig. 3. X-rays of shanks of 10.5 years old boy 5 month after extraction of Ilizarov ring fixators. Note evident increase of the diaphysis diameter.
(on the left side) **Fig. 3a.** X-ray of both shanks – AP view
(on the right side) **Fig. 3b.** X- ray of both shanks – lateral view

- CDR (< 85%) is a good alarming index for preventing the complications occurring in tibial and femoral lengthening.

References

1. ILIZAROV GA. The tension-stress effect on the genesis and growth of tissues, Part II. The influence of the rate and frequency of distraction. Clin. Orthop., 239, 1989, 263–85.

2. MAMADA K, NAKAMURA K, MATSUSHITA T, OKAZAKI H, SHIRO R, OU W, TANAKA K, KUROKAWA T. The diameter of callus in leg lengthening: 28 tibial lengthenings in 14 patients with achondroplasia.Acta Orthop Scand, 1998 Jun; 69(3):306–10.

3. MAŘÍK I, SOBOTKA Z. Biomechanické spolupůsobení zevních fixátorů při komplikacích během prodlužování dolních končetin. In: Biomechanika člověka ´98, Ed. Jelen K, Pejšová J. Praha: FTVS UK Praha, 1998, 58–60.

4. NAKAMURA K, MATSUSHITA T, MAMADA K, OKAZAKI H, OU W, OKUMA Y, KUROKAWA T. Changes of callus diameter during axial loading and after fixator removal in leg lengthening. Arch Orthop Trauma Surg, 117, 1998, 464–467.

PERSPECTIVE ORIGINAL ARTICLE

CONDITIONS OF CHILD LEG DEFORMITY ORTHOTIC TREATMENT (PODMÍNKY ORTOTICKÉHO LÉČENÍ DEFORMIT DOLNÍCH KONČETIN U DĚTÍ) PERSPECTIVE ORIGINAL ARTICLE

Čulík J.[1], Mařík I.[2] , Černý P.[3]

[1] Faculty of Biomedical Engineering, Czech Technical University in Prague, Kladno, Czech Republic

[2] Ambulant Centre for Defects of Locomotor Apparatus, Prague 3, Czech Republic

[3] Ortotika s.r.o., Prague 5, Czech Republic

Abstract

At preschool age, there is a possibility to treat severe varosity and/or valgosity of legs by orthoses. The force effect of the orthosis partially corrects the pathologic defect of the leg. If the orthosis is intermittently used for a long time the correction is permanent. Step by step correction of bone deformities are based on remodelling of growth epiphyses and bones that are caused by orthotic bending pre-stressing. According to Hüter-Volkmann's law, the oblique loading regulates the growth of epiphyseal plates of long bone into the direction of the pressure result and the bone remodelling process is started: it means that the bone grows at the tensile part of growth epiphyses more quickly than at pressure one and gradually eliminates varosity and/or valgosity defect.. The values of pre-stressing cannot be increased by starting remodelling process from ethical point of view but it can be judged on its starting according to the success of the treatment. The aim of this article is to study the bone, ligament stress state and deformations of successful treatment and to search the conditions when the modelling process is started with not dangerous stress values.

Keywords: Varosity; valgosity; biomechanics of leg deformities

Introduction

The *tibiofemoral (T-F) angle* describes axial relationship of the femur and tibia in frontal plane. This angle is formed by the lines drawn along the femur and tibia and it is called *anatomic axis.* The normal T-F angle is 5° to 7° (3° to 8°) valgus. The valgosity (*genu valgum, knock knee)* is a part of the physiological development of many normal children. Children aged between 3 and 3.5 years old had a knock knee. Over 95 % of the knock knee corrects spontaneously by the age of 6 to 7 years to about 6° (**1**). The varosity (*genu varum, bow leg)* may result from lateral curvature involving either the tibia or the tibia and the femur. A minor degree of this deformity is very common in children during the first or second year of life. The spontaneous correction is likely to occur by the time the child is 4 or 5 years old. Children with severe remaining valgosity (after the age of 6 years) and/or varosity (after the age of 4 years) can be successfully conservatively treated by orthoses with bending pre-stressing (**2**).

The orthosis with bending pre-stressing has a three point force (bending) effect on the leg. It therefore returns to its previous shape if the orthosis is taken off. But intermittent (around 10 hours through

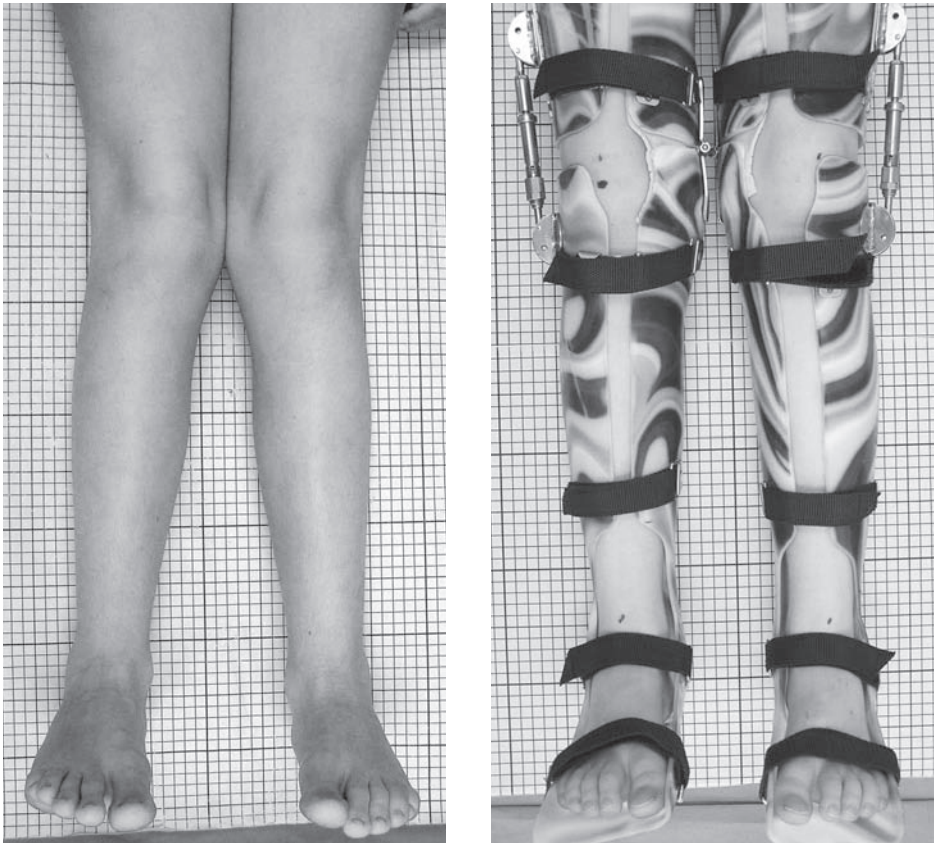

Figure 1. Patient with valgosity of knee joints and with applied orthosis.



Figure 2. Telescope with adjustable pre-stressing force.

night) and long time (approximately months – years) application of the orthosis causes remodelling of growth epiphyses and therefore the deformity is gradually eliminated. It can be explained according to Hüter-Volkmann law (the growth is restricted at the overloaded part of epiphyseal plate and at the unloaded part

the growth is accelerated) when bending loading induced by orthosis regulates the growth of epiphyseal plates of long bone into the direction of the pressure resultant. The bone remodeling process is started. It means that the bones grow at the tensile part of growth epiphyses more quickly then at pressure one and varosity and/or valgosity defect is gradually corrected. The knowledge of stress values for beginning of bone remodeling process is principal for clinical praxis.

The aim of the article is to study the bone and ligament stress state and deformations. Initiation of bone remodeling can be judged according to the successful treatment and their stress and deformation values. The femur and tibia stress stay, ligament forces and deformations are observed as an orthosis force effect for patients with successful treatment. The calculation algorithm for computer is presented. The results show support values for clinical praxis.

Patients and methods

Children were treated at the "Ambulant centre for defects of locomotor apparatus" in Prague. The orthoses were individually made at the firm "Ortotika" from plastic according to plaster forms of patient's legs. The input data are: the dimension of a patient knee, the dimensions of femur and tibia at the level of growth plates, the orthosis position, the force of telescope and the distance between the telescope and hinge of orthosis (**Fig. 1**).

The orthoses consist of femoral and tibia parts. Both parts are connected with hinge and telescope on the opposite side (**Fig. 2**). The telescope forces, its distances from hinge and bending moments of a group of patients are presented at **Table 1**. The mutual turning of two parts of orthosis consists of these influences: knee deformations (ligament stretch and compression of joint cartilage and growth

F	a	c_1	A_m	l_1	l_2	A_{v1}	A_{v2}	d_f	d_t
33	16	8,88	6,30	6,30	9,60	28,29	65,78	8,20	6,30
70	14	6,10	9,91	5,10	11,20	32,17	64,42	8,00	6,90
87	17	6,80	11,17	5,50	9,90	41,22	81,53	8,50	7,90
87	19	9,00	20,87	7,30	13,30	73,28	144,94	11,00	9,70
70	12	6,30	10,44	4,60	9,20	35,34	69,90	7,40	6,60
53	12	4,50	5,09	4,30	7,20	16,34	32,32	6,20	4,90
70	13	6,00	9,26	4,50	8,70	22,62	44,74	7,70	6,40
53	9,5	3,50	3,28	3,90	6,15	7,69	15,22	4,90	3,50

Table 1. Measured values of eight patients: F (in N) – telescope force, a - distance between telescope and hinge, c_1 – distance from ligamentum collaterale mediale and the centre of meniscus lateralis, A_m – area of meniscus, l_1, l_2 – length of ligament collaterale fibulare and tibiae, A_{v1}, A_{v2} – area of ligament collaterale fibulare and tibiae, d_f, d_t – diameter of femur and tibia (all values in cm).

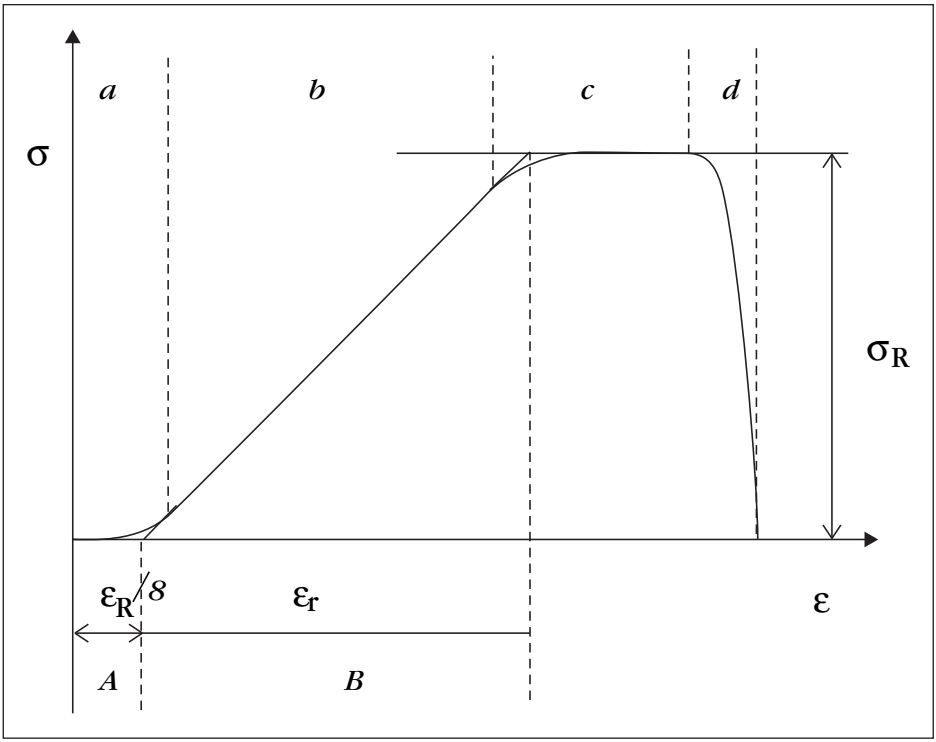

Figure 3. Graph of depending ligament stress and strain.

plate deformation), orthosis deformation, motion of the leg at orthosis (deformation of soft pads of orthosis) and a compression of leg soft tissues. The bone deformations are neglected. The leg loading is derived from equilibrium condition of orthosis telescope and hinge forces (external forces) and leg reaction forces (internal forces). The bone stress state is calculated according to prismatic beam theory using Navier – Bernoulli's hypothesis (the cross-section tarries planning after a deformation, too). The bone stress state is calculated at growth epiphysis (**3**).

Results

The following calculation uses these values: elasticity modulus of ligaments 303 MPa and of cartilage 10.5 MPa (at linear part of stress/strain dependence), the strength of ligament 29,5 MPa. The follow values were measured: F – screw force, a – perpendicular distance between telescope and hinge of orthosis, c_1 – perpendicular distance from ligamentum collaterale laterale and the centre of meniscus medialis, c_2 – perpendicular distance from ligamentum collaterale mediale and the centre of meniscus lateralis, A_{m1}, A_{m2} – transversal areas of meniscus medialis and lateralis,

A_{v1}, l_1 – cross section area and length of ligament collaterale fibulare, A_{v2}, l_2 – cross section area and length of ligament collaterale tibiae, d_f, d_t – frontal diameter of femur and/or tibia growth plates (see tab.1).

The orthosis bends the knee with moment M (telescope force F times measured distance a between telescope and hinge of orthosis) $M = F.a$. The same moment has to be as reaction at the knee; because the ligament tensile and cartilage compress forces R are (the distance c_1 is between lateral ligament and the center of joint cartilage at opposite side of knee)

$$R = M/c_1 .$$

The stress at meniscus medialis is

$$\sigma_{m1}=R/A_{m1} .$$

The compression of meniscus medialis with thickness t is

$$\Delta_1 = \frac{\sigma_{m1}}{E_m} t \ .$$

The side ligament stress state is

$$\sigma_v = \frac{R}{A_v} \ .$$

The dependence between stress σ_v and strain ε_v at ligaments is at **Fig. 3**. The ligament fiber tensile have the following stages: *a* – fibers are straightened, *b* – fibers are protracted, *c* – any fibers are destroyed and *d* – ligament is destroyed.

The partly linear dependence will be used according to stage ***a*** – the fibers protract with zero stress till $\varepsilon = \varepsilon_R/4.5$ and *b* – the dependence is lineal to strength of ligament equal 29,5 MPa. The corresponding limit strain is

$$\varepsilon_R = \sigma_R/E = 27.5/303 = 0.09076$$

and

$$\varepsilon_R/4.5 = 0.02017$$

The protract of ligament is

$$\Delta_2 = \left(0.0207 + \frac{\sigma_v}{E_v}\right) l_1 .$$

The change of T-F angle under orthosis is force effect

$$\Delta\alpha = \frac{\Delta_1 + \Delta_2}{c_1} \frac{180}{\pi} \ .$$

The results for the group of patients from the Tab. 1 are presented at the **Tab. 2**.

The maximal stress at growth plate is

$$\sigma_{\max} = \frac{M}{I} z \ ,$$

where M is beam moment at the place of growth epiphysis, J is moment of inertia for bone cross-section at transversal plane to z - axis parallel with medial plane. The values J and z_{max} were measured by CT.

Conclusion

The shown method and calculation algorithm of stress state and deformation that are necessary for starting of remodeling process at the knee region were verified on a group of eight patients that were fitted with bending pre-stressing orthoses made at the Czech firm Ortotika and followed at the Ambulant Centre for Locomotor Defects in Prague, Czech Republic.

The stress state for starting of remodeling is not the same for each patient due to age, sex, constitution, physical properties of bone, cartilage and fibrous tissue, etc. Successful orthotic treatment can be

R	σ_v	Δ_2	α	σ_{femur}	σ_{tibia}
93 / 84	3.28 / 1.28	1.98 / 2.39	2.10 / 2.30	1.41	3.12
52 / 47	1.83 / 0.71	1.58 / 2.26	1.59 / 2.07	0.88	1.64
161 / 146	5.00 / 2.68	1.90 / 3.16	1.87 / 3.80	2.87	4.47
113 / 103	3.52 / 1.60	1.94 / 2.93	1.88 / 2.58	2.10	3.15
218 / 198	5.28 / 2.43	2.10 / 2.84	1.86 / 2.29	3.61	4.50
228 / 207	5.52 / 5.54	2.02 / 2.82	1.89 / 2.38	3.88	6.20
184 / 168	2.52 / 1.16	2.12 / 3.26	1.38 / 1.93	1.87	2.72
187 / 170	2.55 / 1.17	2.10 / 3.27	1.38 / 1.95	1.77	2.64
154 / 140	3.69 / 1.64	1.97 / 2.87	1.74 / 2.29	2.30	3.56

Table 2. Results of calculation: R – ligament forces (in N), σ_v – ligaments stresses (in MPa), Δ_2 – ligament elongation (in mm), α - T-F angle as knee deformation effect (in grads), σ_{femur}, σ_{tibia} – maximal stress values at femur and/or tibia growth plates (in MPa). The results are for valgosity and varosity. The average vales are at last row.

presumed if an orthopedist uses the same parameters of orthosis (the same bending pre-stressing) and the same treatment regime. The calculation algorithm was implemented on PC and the program can be easily applied at clinical praxis.

The student Tomáš Lesňák at his degree work studies material properties of pig knee. According to his measurements the moment of elasticity of ligament collaterale fibulae is 12,5 ± 6,5 MPa and of ligament collaterale tibiae is 24,2 ± 3,7 MPa (**4**).

Acknowledgments

The research was supposed by grant SM6840770012 "Trans-disciplinal Research at Biomedical Engineering Area".

References

1. ARAZI, M., OGUN, T.C., MEMIK, R. (2001). Normal Development of the Tibiofemoral Angle in Children: a clinical study of 590 normal subjects from 3 to 17 years of age, J. Pediatr. Orthop., 21, pp. 264–267.

2. ČULÍK, J., MAŘÍK, I. (2001). Force Effect of Orthosis with High Pre-stress to Femur and Tibia (in Czech). Locomotor System, 8, No. 2, pp. 74–81.

3. ČULÍK, J., MAŘÍK I., ČERNÝ P. (2008) Biomechanics of leg deformity treatment. JMNI vol. 8, No. 1, March 2008, pp. 58–63.

4. LESŇÁK T. (2008). Treatment of Varosity and valgosity (in Czech). Master Dissertation – Faculty of Biomedical Engineering, Czech Technical University in Prague.

ANNOTATION OF RESEARCH PROJECT

FORCE EFFECT OF LIMB ORTHOSES AND BRACES: EXACT MEASUREMENT SILOVÉ PŮSOBENÍ KONČETINOVÝCH A TRUPOVÝCH ORTÉZ: MOŽNOSTI PŘESNÉ VERIFIKACE

Černý P.[1], Mařík I.[2], Myslivec R.[2], Maříková A.[2], Zemková D.[2], Kosteas A.[1]

[1] ORTOTIKA, s.r.o., areál FN Motol,V Úvalu 84, 150 06 Praha 5
E-mail: pavel@ortotika.cz

[2] Ambulantní centrum pro vady pohybového aparátu, Olšanská 7, 130 00 Praha 3
E-mail: ambul_centrum@volny.cz

Key words: limb orthoses, braces, measurement of pressure, stress, strain

Léčení vrozených či získaných deformit pohybového aparátu se provádí pomocí léčebných ortopedických pomůcek – ortéz v období růstu, kdy existuje možnost významné remodelace tkání. Korekce jednotlivých partií skeletu ortézami se dosahuje jejich silovým trojbodovým působením, působením soustavy více trojbodových korekčních systémů při prostorových deformitách a působením momentů při torzních korekcích. Silové účinky korekčních ortéz vyvolávají na základě biomechanických zákonů remodelaci skeletu a okolní tkáně. Fyzioterapeutické a ortotické léčení je založeno na dlouhodobém zatěžování vazkopružného skeletu a pojivových tkání.

Ortéza je tvořena ve většině případů skořepinou z plastu, která je doplněna dalšími potřebnými díly, které mohou skořepinu vyztužovat, určovat pohyb jejich částí, popřípadě i definovaně korekčně působit. Od minulosti až do současnosti se modelace pozitivů, modelů pro finální tvarování skořepin ortéz, provádí manuálně kvalifikovaným ortopedickým technikem. Po zhotovení polotovaru individuální léčebné ortopedické pomůcky se provede její tvarové přizpůsobení, základní nastavení a seřízení účinku ortézy na pacientovi.

Předepisující lékař stanoví léčebný režim používání korekční pomůcky. Ten může mít v mnoha případech zásadní vliv na výsledek konzervativní léčby. Průběh a výsledky léčení jsou hodnoceny a dokumentovány lékařem, popřípadě i ortotikem nebo fyzioterapeutem, při pravidelných kontrolách. V průběhu léčby dochází nejen k tvarovým změnám skeletu člověka, ale i ke změnám na ortopedických pomůckách. Proto je zapotřebí vhodných technických úprav ortéz či korzetů v průběhu léčby, aby se účinnost nesnížila.

Cílem práce je vyhodnotit dosavadní zkušenosti s ortotickým léčením deformit dolních končetin a páteře a navrhnout optimální léčebné postupy s ohledem na závažnost vady, věk a pohlaví, průběh a toleranci léčení aj. Až dosud je nastavení korekce založeno na empirické zkušenosti lékaře a ortotického technika. Také doba působení ortézy zaznamenaná rodičem může být účelově pozměněna, nebo je zaznamenávána sporadicky či vůbec. Některé detaily předchozí léčby ortézou pak máme jen z výpovědi pacientů a rodičů, což nelze vždy považovat za objektivní údaje. Proto hlavním cílem je objektivně hodnotit jak velikost předpětí na ortéze, tak přesně zjišťovat dobu působení předpětí. Tyto parametry pak mohou být využity jak ke stanovení optimálního léčebného postupu, tak k definování podmínek nastartování modelace a remodelace v růstových oblastech končetin a páteře. Vycházíme

z předpokladu, že výsledek léčby silovým korekčním působením na skelet člověka je závislý na velikosti korekčních sil nebo na velikosti dosažené korekce a je závislý na době (času) intermitentní aplikace pomůcky. Objektivní údaje se budou snímat a zaznamenávat při aplikaci pomůcky elektronicky pomocí speciálního snímače.

V současné době jsou ve vývoji elektronická zařízeni, která budou součástí ortéz, která mají za úkol zaznamenávat údaj o aplikaci na základě snímání tělesné teploty. Tepelné hodnoty jsou velmi věrohodné. Zařízení bude vkládáno do prolisu ve skořepině pomůcky, která snímač tepelně částečně odizoluje od vnějšího prostředí. Navrženou elektroniku je možné doplnit průmyslově vyráběným tlakovým externím odporovým čidlem, které je rovněž odběrově přijatelné (el. vodivý elastický materiál) a kterým půjdou měřit silové účinky korekce u končetinových ortéz. Čidlo bude potřeba vhodně zabudovat do mechaniky externích nastavovacích prvků. U trupových ortéz nebude měřen kontaktní tlak v místě korekčních pelot. Účinky se budou prokazovat RTG snímkem bez trupové ortézy a v korzetu v AP projekci. Předpokládáme, že u končetinových hyperkorekčních ortéz se silové účinky nejvíce projeví hned po aplikaci, pak budou postupně odeznívat (exponenciálně či obdobně) a zůstanou na nějaké nízké trvalé hodnotě. Zajišťování trvale definované korekční síly je rizikové, protože by mohlo dojít k poškození především měkkých tkání nepřiměřeně vysokým tlakem. Účinnost končetinových ortéz s předpětím lze prokazovat jak rentgenem, tak i měřením tibiofemorálního úhlu podle stávajících i nových metod. Jsme si vědomi radiační zátěže při RTG verifikaci účinnosti korzetu či končetinové ortézy.

Navržená čidla jsou opatřena konektorem pro připojení sériového portu počítače. Pro vyhodnocení bude vytvořen program, který bude umět komunikovat s čidlem, importovat data, která budou převedena do tabulkového procesoru, kde je bude možné dále zpracovávat. Program by měl umět okamžitě graficky zobrazit dobu aplikace na časové ose. Statistické zpracování by mělo dát návod, jak pomůcky používat nejoptimálnějším způsobem. Pro pacienta je samozřejmě nejpříjemnější užívat léčebnou pomůcku co nejkratší dobu. Léčebný proces – remodelace pojivových tkání – však vyžaduje dlouhodobou aplikaci ortézy či korzetu. Podle empirické zkušenosti 10 a více hodin, u trupových ortéz bývá nezřídka doba aplikace 23 hodin denně, kdy hodina bez pomůcky je určena osobní hygieně a fyzioterapii. Kde leží hranice mezi současnými poznatky a empirickými zkušenostmi by měly objektivizovat výsledky a závěry této práce.

Předpokládáme, že práce poskytne relativně objektivní výstupy vlivu velikosti korekčního účinku ortéz a jejich intermitentní aplikace na výsledky léčení deformit končetin a páteře. Měly by vzniknout objektivní teoretické mantinely pro optimální používání léčebných korekčních ortéz vzhledem k dosažení maximálního léčebnému efektu. Vedle těchto teoretických mantinelů účinné léčby však bude vždy záležet na individuálním technickém provedení, na tvarování, na účinnosti každé ortopedické korekční pomůcky, tedy na její kvalitě, která kolísá všude ve světě. Získaný návod efektivního používání korekčních ortéz a objektivní verifikace jejich účinnosti (měření tlaků v opěrných bodech a doby působení ortézy za 24 hodin) však požadovanou kvalitu ideální korekční ortézy ověří. Předpokládáme aplikaci výsledků práce do klinické praxe.

Literatura

1. ČERNÝ P, MAŘÍK I, ZUBINA P, KORBELÁŘ P. Trupové ortézy pro léčení skoliózy (1. část). Ortopedická protetika, 1, 1999, č. 1, s. 32–34.

2. ČERNÝ P, MAŘÍK I, ZUBINA P, KORBELÁŘ P. Trupové ortézy pro léčení skoliózy (2. část). Ortopedická protetika, 2, 2000, č. 2, s. 18–20.

3. ČERNÝ P, PALLOVÁ I, MAŘÍK I. Grafická metoda určení rotace obratlů. Prospektivní studie. Pohybové ústrojí, 11, 2004, č. 3+4, s. 163–170.

4. ČERNÝ P. Možnosti konzervativní léčby skolióz. Ortopedie, 2, 2008, č. 4, 172–179.

5. ČULÍK J, MAŘÍK I. Nomogramy pro určování tibio-femorálního úhlu. Pohybové ústrojí, 9, 2002, č. 3+4, s. 81–89, 145–149.

6. FROST H M. The Utah Paradigma of Skeletal Physiology. Bone and Bones and Associated Problems, Vol I. International Society of Musculoskeletal and Neuronal Interactions: Greece, 2004, 427 p.

7. FROST H M. The Utah Paradigma of Skeletal Physiology. Fibrous (Collagenous) Tissues, Cartilage, Synovial Joints and Associated Problems, Vol II. International Society of Musculoskeletal and Neuronal Interactions: Greece, 2004, p. 223–233.

8. HEŘT J. Wolfův transforamční zákon po 100 letech. Acta Chir orthop et Traum čech, 57, 1990, č. 6, s. 465–76.

9. HEŘT J. Význam mechanických faktorů pro vývoj, růst a hojení kosti. In: Bartoníček J, Heřt J: Základy klinické anatomie pohybového aparátu, Maxdorf, Praha, 2004, s. 65–82.

10. MAŘÍK I, ČERNÝ P, ZUBINA P, SOBOTKA Z, KORBELÁŘ P. Comparison of Effectivity of the Cheneau-Brace and Dynamic Corrective Spinal Brace According to Černý. Locomotor System 4, 1997, No. 3–4, p. 56–61.

11. MAŘÍK I. Systémové, končetinové a kombinované vady skeletu: diagnostické, terapeutické a biomechanické aspekty – 1. část. Monografie. In: Pohybové ústrojí, 7, 2000, 2+3, s. 81–215.

12. MAŘÍK I, ČULÍK J, ČERNÝ P, ZEMKOVÁ D, ZUBINA P, HYÁNKOVÁ E. New Limb Orthoses with High Bending Pre-Stressing. Orthopädie-Technik Quarterly, English edition III/2003, p. 7–12.

13. PETRÁŠOVÁ Š, ZEMKOVÁ D, DIRBÁKOVÁ S, MAŘÍK I. Stanovení tibiofemorálního úhlu a naplánování epifýzeodézy: kasuistické sdělení. Pohyb. ústrojí, 12/2005, č. 1+2, Suplem. s. 8–14.

14. SOBOTKA Z, MAŘÍK I. Remodelation and Regeneration of Bone Tissue at some Bone dysplasias. Locom. System, Vol. 2, No. l, 1995, pp. 15–24.

Adresa:
Ing. Pavel Černý
ORTOTIKA, s.r.o., Areál FN Motol
V Úvalu 84, 150 06 Praha 5 – Motol
E-mail: pavel@ortotika.cz

PERSPECTIVE ORIGINAL ARTICLE

TREATMENT OF OSTEOCHONDRAL DEFECTS BY POLYMER MINI-REPLACEMENT – „IN VIVO“ VERIFICATIONS AT ANIMALS

Petrtýl M.[1], Kruliš Z.[2], Horák Z.[2], Černý P.[3], Bastl Z.[4], Povýšil C.[5], Šenolt L.[6], Hulejová H.[6], Lišková M.[6], Danešová J.[1], Lísal J.[1]

1 Czech Technical University in Prague, Faculty of Civil Engineering, Department of Mechanics, Lab. of Biomechanics and Biomaterial Engineering
2 Institute of Macromolecular Chemistry, Ac. of Sciences in Prague, Czech Republic
3 ORTOTIKA Comp.Ltd., Prague, Czech Republic
4 J. Heyrovsky Institute of Physical Chemistry, Ac. of Science in Prague, Czech Rep.
5 Institute of Pathology, Charles University, Prague
6 Institute of Rheumatology in Prague, Czech Republic

Key words: biomechanics, biochemics, subchondral bone, cartilage, replacement

The repairs of osteochondral defects in the big joints remain a clinical challenge. The applications of various crushed autologous bone grafts, bioactive agents, or biologically compatible implants can be the candidates for a possible therapy.

The articular cartilage is multifunctional structure that must to transfer the dynamical loads, to damp the loads and to distribute them and is vulnerable to injuries and degenerative diseases over time. In addition to this, the hyaline cartilage has very small potential of self-repair. Surgical treatment of cartilage damages (small defects – having area < 0.8 cm^2) are at this time aimed at transplantation of cells and/or use of various biological grafts, bioactive agents, or biologically compatible implant matrices. However, the newly reconstructed tissue does not have full biomechanical bearing capacity (and elastic and/or viscoelastic/hyperelastic tissue properties) like natural tissue.

We developed the hybrid polymer replacement (**fig. 1**) intended for treatment of small defects (diameter 5–8 mm, depth 8–15 mm) during arthrosis. Replacements of subchondral bone are made from cycloolefin copolymer/linear low density polyethylene. Cycloolefin copolymer (COC) was chosen for its amorphous structure.

Ethylene-norbornen copolymer (COC):

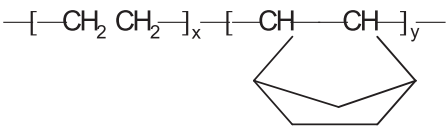

Replacements of cartilage are made from hydrogel based on poly-(2-hydroxyethylmethacrylate) (**fig. 2**). The surface of hydrogel is coated by biotin/collagen II and by mesenchymal cells.

These polymer materials are non-toxic, non-immunogenic, non-carcinogenic and carry the biomechanical elastic properties that match those of the tissues. The lower COC-blend elements were deposited into subchondral bone and upper elements into the articular cartilage. Elastic constants for COC/LLDPE blend (Esb = 0,45–0,62 GPa) and for the hydrogel (Ec = 1,2–2,4 MPa) were experimentally determined.

The surfaces of COC-blend were plasmatic modified by oxygen and nitrogen. These modifications create chemical bonds

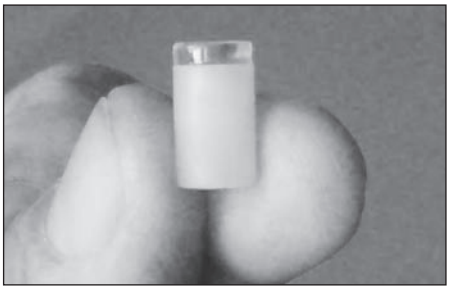

Fig. 1: Total hybrid replacement of hyaline cartilage and subchondral bone



Fig. 2: Hydrogel cartilage replacement

among the proteins (on collagen) and ligands of COC-blend. On the COC-blend surface were then applied the mediator films (made from collagen I with the grown hormones). Mediator films create the connective microlayer (200–250 μm) among the plasmatically modified COC-blend matrix and subchonral bone. Verifying the collagen mediators on the COC-blend surface in vivo showed very good cell proliferation and cell differentiation.

The bicomponent replacement ensured the fundamental bear conditions. The new stress/strain distributions during the healing in the tissue (around the replacement) were crucial for maintaining the homeostasis of both the subchondral bone and cartilage metabolism. The surfaces of articular cartilage in the regenerated points were like-regular in 80% cases (**fig. 3**).

The new cartilage was discovered on the proximal part of replacement lodged on the natural scaffold created by new subchondral bone. Novel therapies, that integrate tissue engineering, biomechanics, biochemics and biology techniques into transplantation surgery represents the actual trends

Acknowledgement: This research has been supported by the grant of GAČR No.:106/06/0761

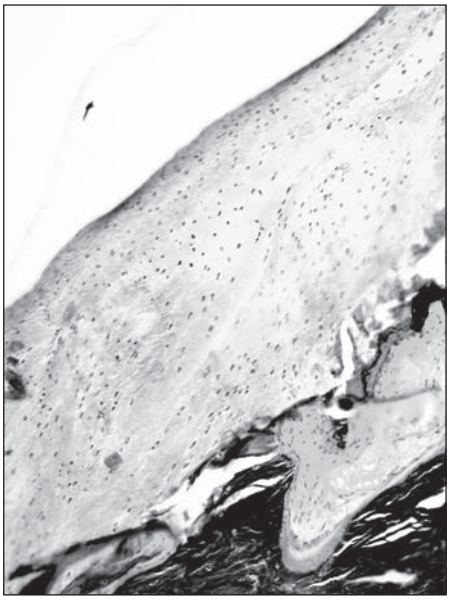

Fig. 3: "Hyaline – like cartilage" in the regenerated region

PERSPECTIVE ORIGINAL ARTICLE

HOW TO REGULATE THE BENDING RIGIDITY OF FEMORAL DIAPHYSES

Jíra A.[1], Petrtýl M.[1], Mařík I.[2]

[1] ČVUT v Praze, Fakulta stavební, Laboratoř biomechaniky a biomateriálového inženýrství

[2] Ambulantní centrum pro vady pohybového aparátu, Olšanská 7, 130 00 Praha 3

Key words: biomechanics, rigid stem, stresses, peripheral elastic/poroelastic layer

Abstract

The presently applied rigid stems of hip implants negatively affect the biomechanical stability of artificial replacements. Clinical statistics of reoperations have clearly shown that over 20% of them are caused by the instability (loosening) of the stems of rigid implants. The application

of rigid stems of hip implants always produces an undesirable "shield effect" in the "rigid implant-bone" system. Physiological loads acting on the stems and diaphyses lead to negative (undesirable) stress flows (resp. deformations). As a consequence of high rigidity of stems, undesirable local stress concentrations also arise in the bone tissue. Under insufficient stress (i.e. at its drop under the lower remodelling equilibrium limit), unwanted resorption of the corticalis occurs. Extreme stresses exceeding the upper remodelling equilibrium limit produce an equally unwanted effect (initiating resorption). The rigidity of implants directly affects the velocities of biochemical processes, not only on their interfaces with live tissues, but also on the walls of diaphyses. Insufficient changes in stresses (deformations) lead to the retardation of biochemical processes and successive appearance of pathological processes (e.g. the appearance of osteoporotic bone tissues).

The aim of the presented paper is a principal modification of the rigid shaft of hip implants by increasing its stability in the marrow channel cavity.

The application of a peripheral elastic/poroelastic layer (PEL) on the rigid stem results in a highly effective regulation of the undesirable shield effect. The regulation consists in the control of the properties of the peripheral elastic/poroelastic layer. There is a resulting decrease in strain in the shaft of the implant by up to 30% (**Fig. 1**). The decrease in strain is accompanied by radial translation of its maximum in the direction towards the longitudinal axis of the shaft. By applying PEL (with an elasticity modulus of ca 0.5–1.2 GPa) the stress field approaches physiological acceptable values of stress fields arising in the loaded diaphysis prior to the implant application. By applying the elastic layer the strain of the bone tissue with a modified implant shaft approaches the bone tissue loading prior to implantation contributing to anatomic adaptation to a variable topography of the marrow channel. In cases of the peripheral elastic layer application conditions are created for the elimination of the bone tissue resorption. A favourable growth in dynamic stress changes (or a growth in dynamic deformation changes) in the bone tissue contributes, in the case of the peripheral elastic/poroelastic layer application, to the acceleration of metabolic processes during postoperation therapy, to the bone tissue thickening and to enhanced biomechanical stability of the shaft in the marrow channel.

Applications of peripheral elastic/poroelastic layers (PEL) expressively increase the stability of rigid stems in the femoral dyaphysis.

Acknowledgement: The presented paper has been supported by the Grant of VZ MŠMT no. 6840770012.

References

1. PETRTÝL M., DANEŠOVÁ J.: Limitní cykly vzniku, funkční stability a zániku kostní tkáně v jejím objemovém elementu, Osteologický bulletin, roč. 5, č. 4, str. 123–130, 2000

2. PETRTÝL M., JÍRA A., DANEŠOVÁ J.: Composite Stems of Hip Replacements with the Gradient of Elastic Properties (GAP), International Journal of Health Care Engineering, vol. 2, no. 12, s. 160–162, 2004

3. RAISZ L.G., RODAN G.A.: Principles of Bone Biology, Academic Press, San Diego, 2002

4. TENCER A. F., JOHNSON K. D.: Biomechanics in Orthopedic Trauma in Bone Fracture and Fixation, USA, 1994

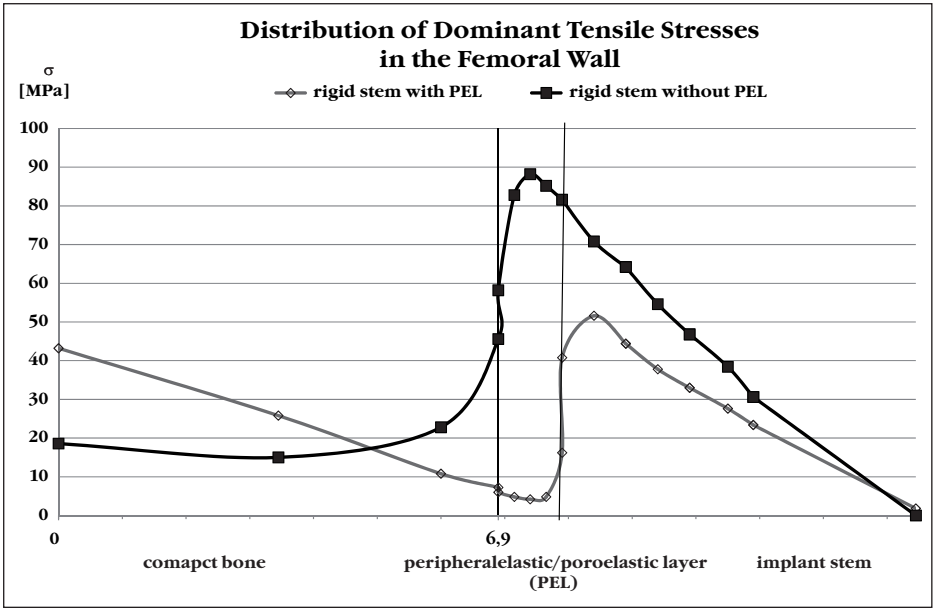

Fig. 1 Distribution of dominant principal stresses in the wall of the femur and the rigid implant with a surface layer (PEL) and without a surface layer (without PEL)

5. VALENTA J. a kol.: Biomechanika, vědecká monografie, Academia, Praha, 1985

6. Národní registr kloubních náhrad 2006, Koordinační středisko pro resortní zdravotnické informační systémy, Praha, 2006

7. PETRTÝL M., DANEŠOVÁ J., JÍRA A., BASTL Z., KRULIŠ Z., et al.: Suspensory Ligament System of Composite Replacements, Human Biomechanics 2006, Hrotovice

Souhrn

Cílem sdělení je seznámení odborné veřejnosti s nejnovějšími poznatky při léčbě rázovými vlnami v ortopedii, komparace fokusované a tzv. radiální rázové vlny.

V úvodu je zmíněna teorie o působení rázových vln na lidský organismus, kde se využívá elektro-hydraulického efektu na biologické tkáně, historie léčebné metody a její vývoj v času, fyzikální vlastnosti rázových vln (rozdělení podle typu generované vlny, ESWT – extrakorporální rázová vlna /fokusovaná/, rESWT – radiální tlaková vlna /nefokusovaná/).

ortotika s.r.o. - ortopedické pomůcky

areál FN Motol, pavilon F, V úvalu 84, 150 06 Praha 5

Prodejna zdravotnických potřeb
Eliášova 31, 160 00 Praha 6
tel./fax: 233 342 275
Po - Pá: 9 00 - 18 00
Velký výběr zdravotní obuvi

Jsme smluvními partnery všech zdravotních pojišťoven.

tel: 224 436 059, 222 314 760, fax: 224 812 034
www. ortotika.cz ortotika@ortotika.cz

První bisfosfonát, na který stačí myslet pouze jednou měsíčně

JEDNOU MĚSÍČNĚ
Bonviva
Acidum ibandronicum
Je jenom jedna

Držitel registračního rozhodnutí: Roche Registration Ltd., Welwyn Garden City, Velká Británie. **Registrační čísla:** EU/1/03/265/003, EU/1/03/265/004. **Účinná látka:** Acidum ibandronicum 150 mg ut Natrii ibandronas monohydricus 168,75 mg. **Indikace:** Léčba osteoporózy u žen po menopauze se zvýšeným rizikem zlomenin. Bylo prokázáno snížení rizika zlomenin obratlů, účinnost na zlomeniny krčku proximálního femuru nebyla stanovena. **Kontraindikace:** Hypokalcémie, hypersenzitivita na ibandronovou kyselinu nebo na kteroukoli pomocnou látku. **Dávkování a způsob podávání:** K perorálnímu podání. Doporučená dávka je jedna 150mg tableta jednou měsíčně. Tableta by měla být užita každý měsíc ve stejný kalendářní den. **Zvláštní upozornění:** Před zahájením léčby přípravkem musí být upravena hypokalcémie. Stejně by měly být léčeny jiné poruchy kostního a minerálního metabolismu. U všech pacientek je důležitý dostatečný příjem vápníku a vitaminu D. Užívání bisfosfonátů může být spojeno s dysfagií, vznikem ezofagitidy a jícnových nebo žaludečních vředů. Zvýšená opatrnost při současném užívání s NSAIDS. Přípravek není doporučován u pacientek s hodnotami clearance kreatininu pod 30 ml/min. U některých pacientek (většinou onkologických) léčených bisfosfonáty byla hlášena osteonekróza čelisti. **Těhotenství a laktace:** Přípravek by neměl být podáván během těhotenství a kojení. **Klinicky významné interakce:** *Interakce s potravou:* Pacientky by měly před užitím přípravku dodržet celonoční lačnění (alespoň 6 hodin) a neměly by přijímat potravu další hodinu po požití přípravku. *Interakce s ostatními léčivými přípravky:* Pacientky by neměly užít jiný perorální léčivý přípravek alespoň 6 hodin před a 1 hodinu po užití přípravku. Nebyly prokázány interakce s tamoxifenem nebo hormonální substituční terapií (estrogeny). Při podání přípravku současně s H2 blokátory nebo jinými aktivními látkami zvyšujícími pH žaludku je nutná úprava dávkování. **Klinicky významné nežádoucí účinky:** Časté nežádoucí účinky léčivého přípravku (> 1/100, 1/10), které byly zaznamenány ve studiích a jejichž výskyt může dle zkoušejících souviset s léčbou přípravkem: dyspepsie, nausea, bolest břicha, průjem, nadýmání, gastroezofageální reflux, bolest hlavy, únava, myalgie, artralgie, vyrážka. **Dostupná balení:** Bonviva 150 mg 1 nebo 3 tablety. **Podmínky pro uchovávání:** Žádné zvláštní podmínky uchovávání. **Poslední revize textu:** 13. 10. 2006.

gsk GlaxoSmithKline

Výdej přípravku je vázán na lékařský předpis, přípravek je hrazen z prostředků zdravotního pojištění. Další informace o přípravku získáte na adrese: Roche, s. r. o., Dukelských hrdinů 52, 170 00 Praha 7. Tel.: 220 382 111, fax: 220 382 582.

Roche